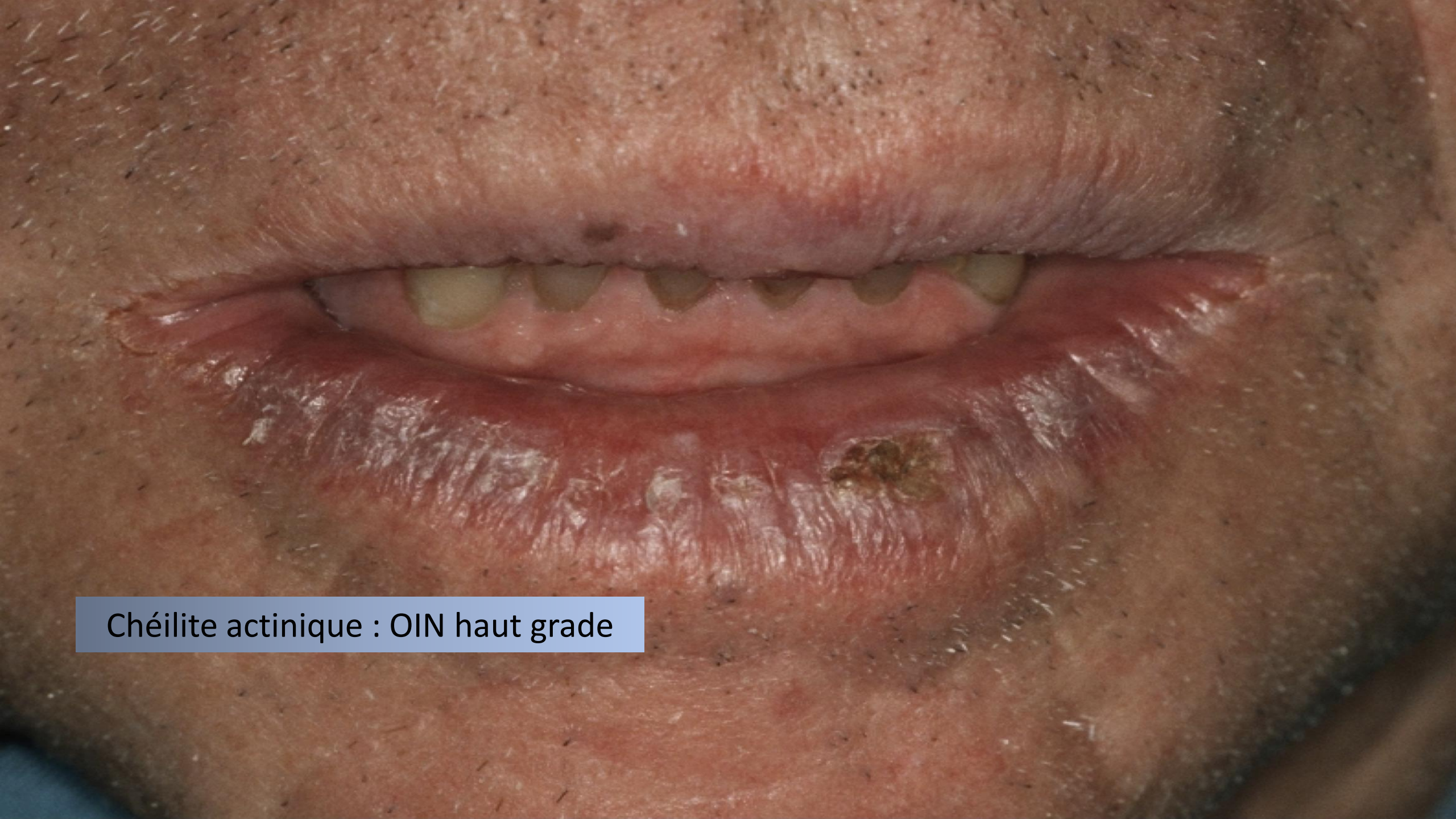

Pot-pourri de pathologie buccale

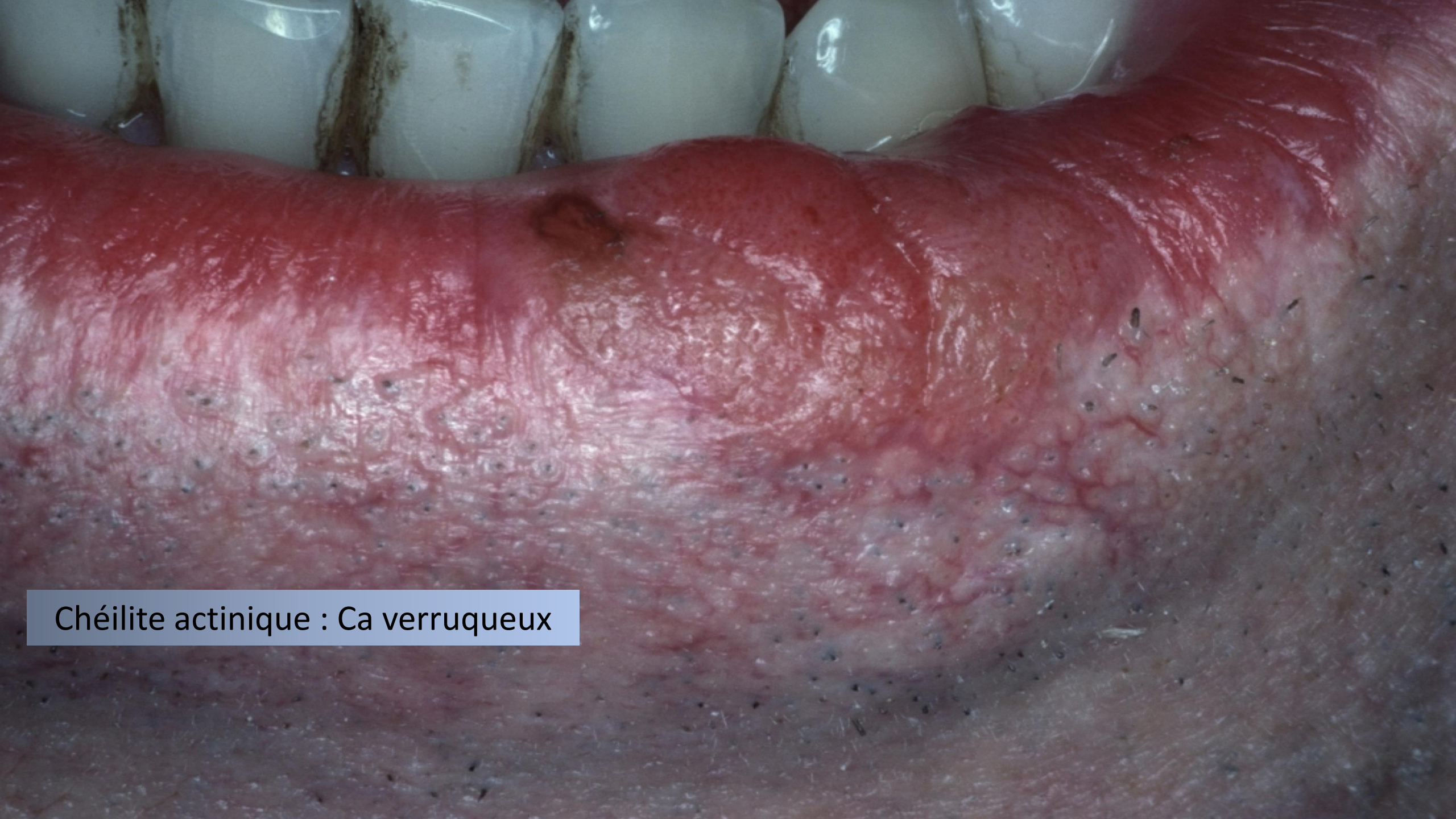
Jacky Samson
Centre médico-dentaire Balexert,
Genève

OIN et carcinome épidermoïde - Lèvres

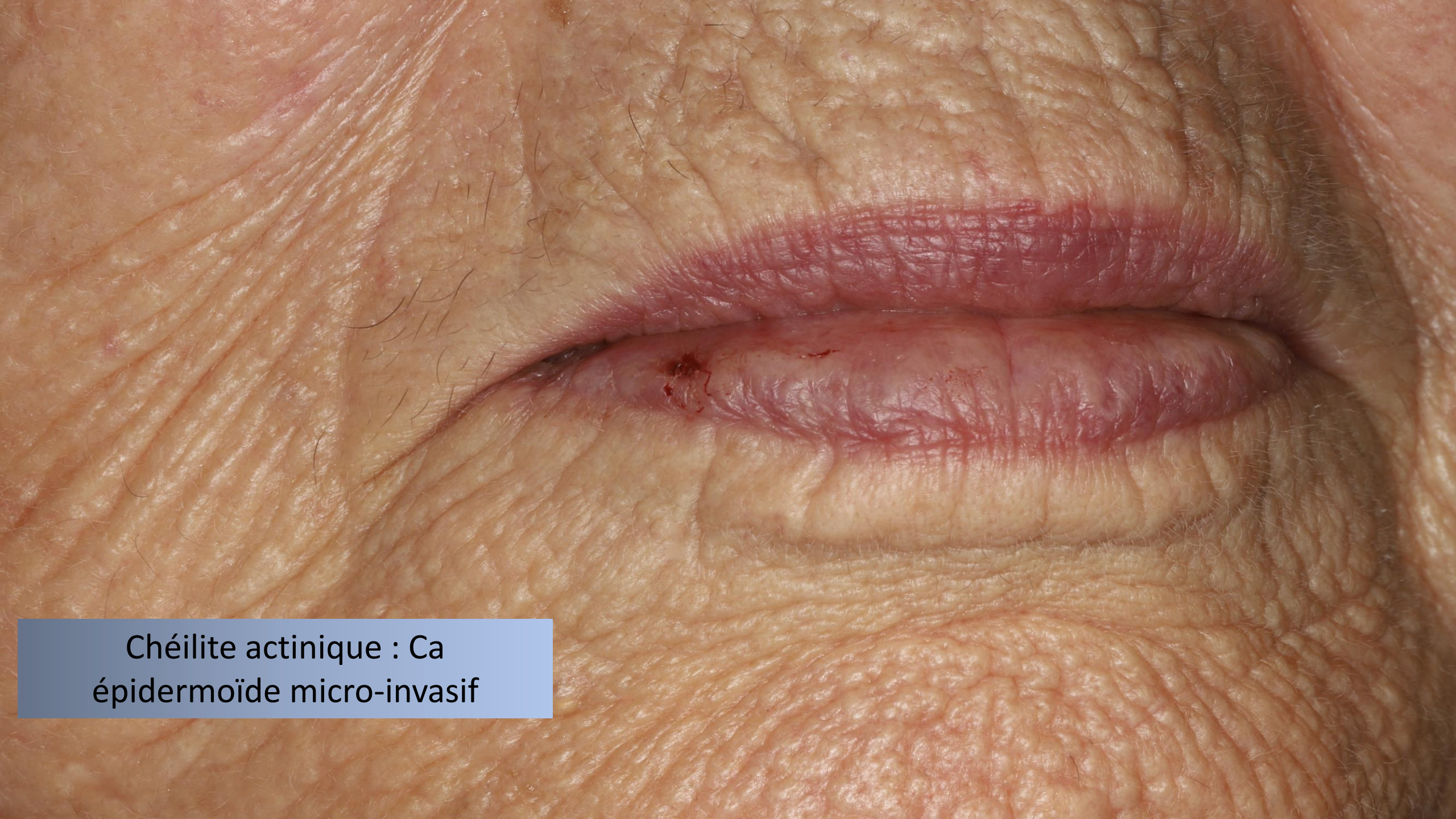
- tabac
- UV → chéilite actinique
- lichen
- facteurs génétiques : sujets roux



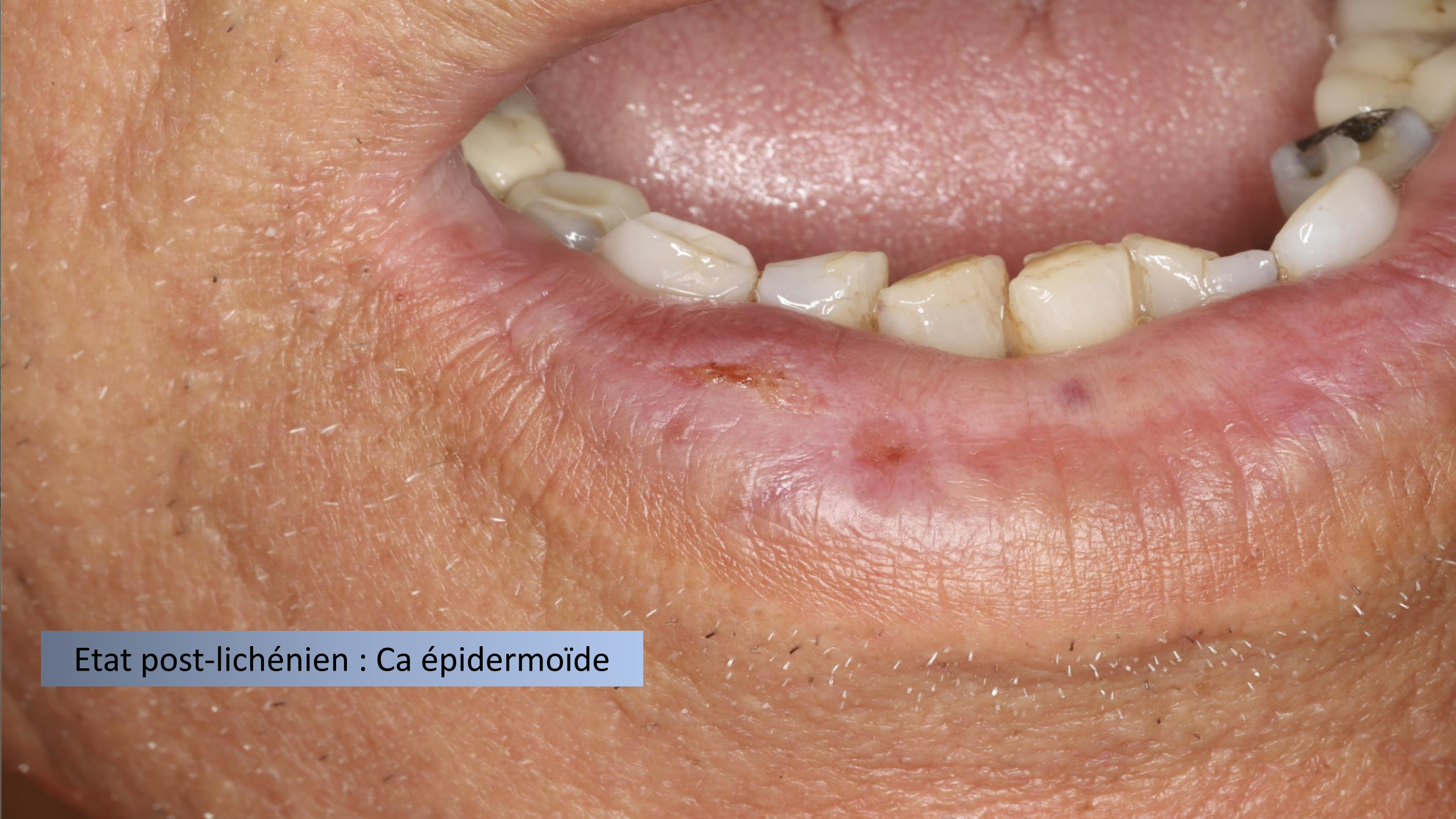Chéilite actinique : OIN haut grade



Chéilite actinique : Ca verruqueux



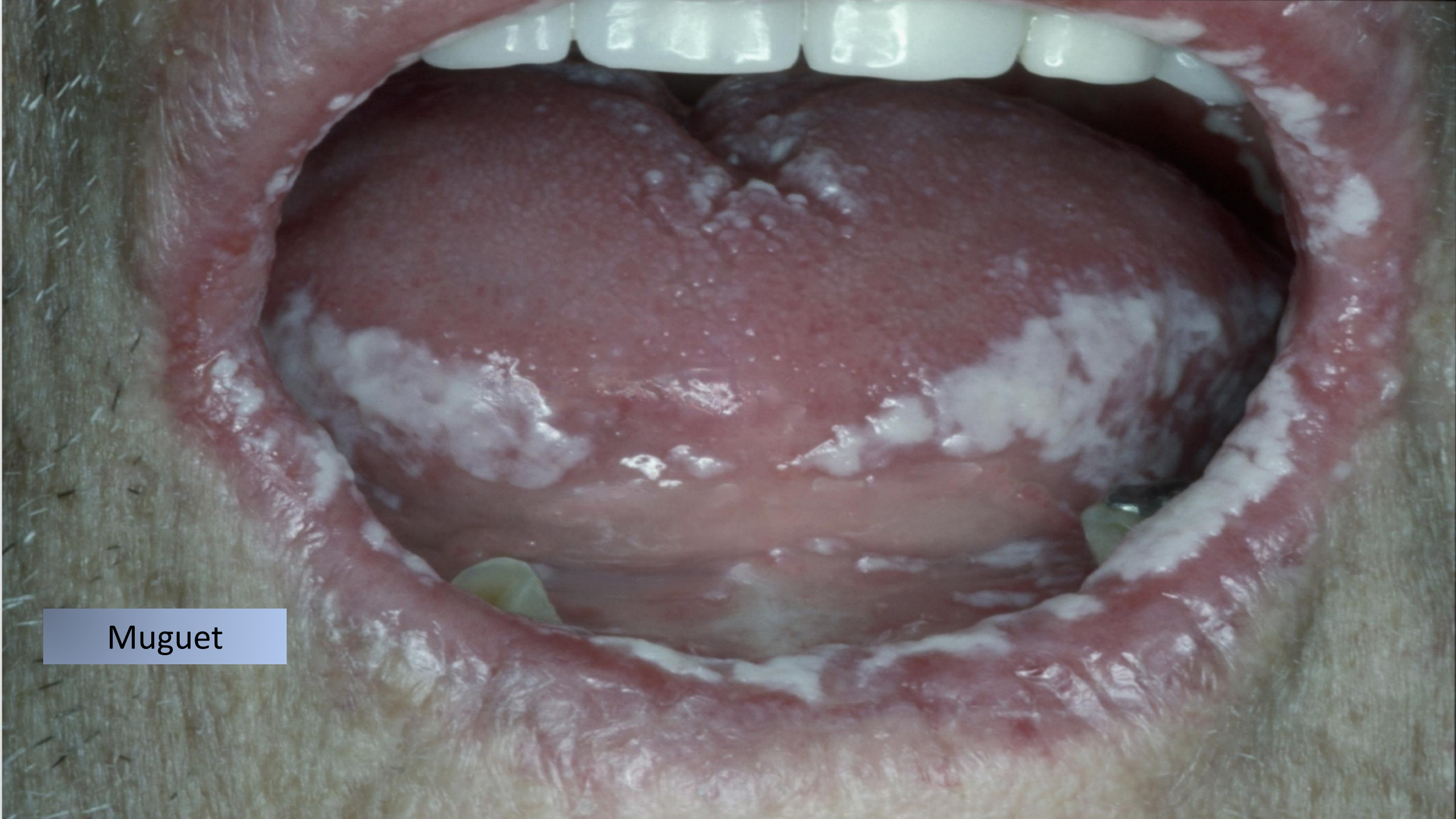Chéilite actinique : Ca
épidermoïde micro-invasif



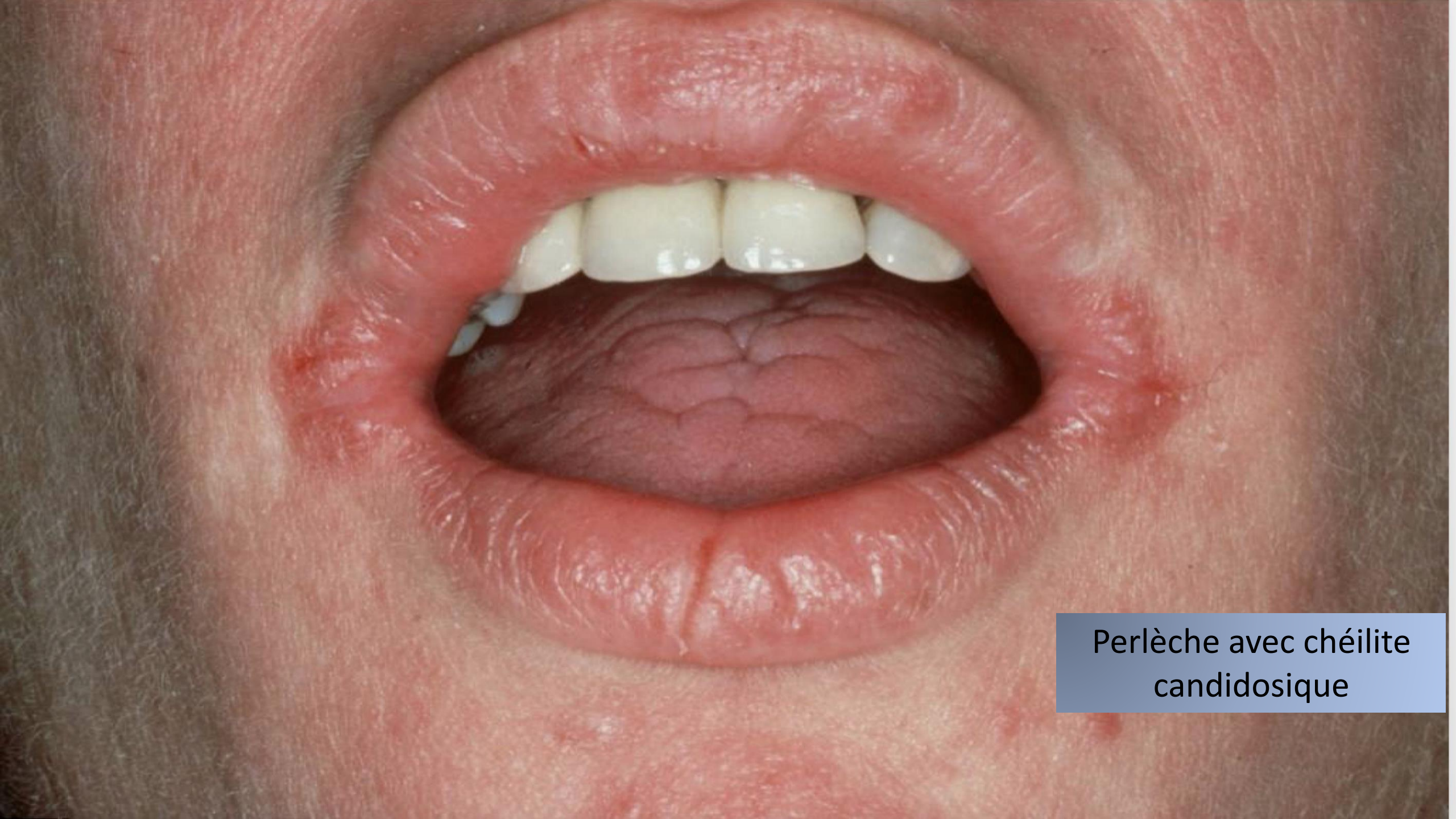
Etat post-lichénien : Ca épidermoïde

Candidoses buccales

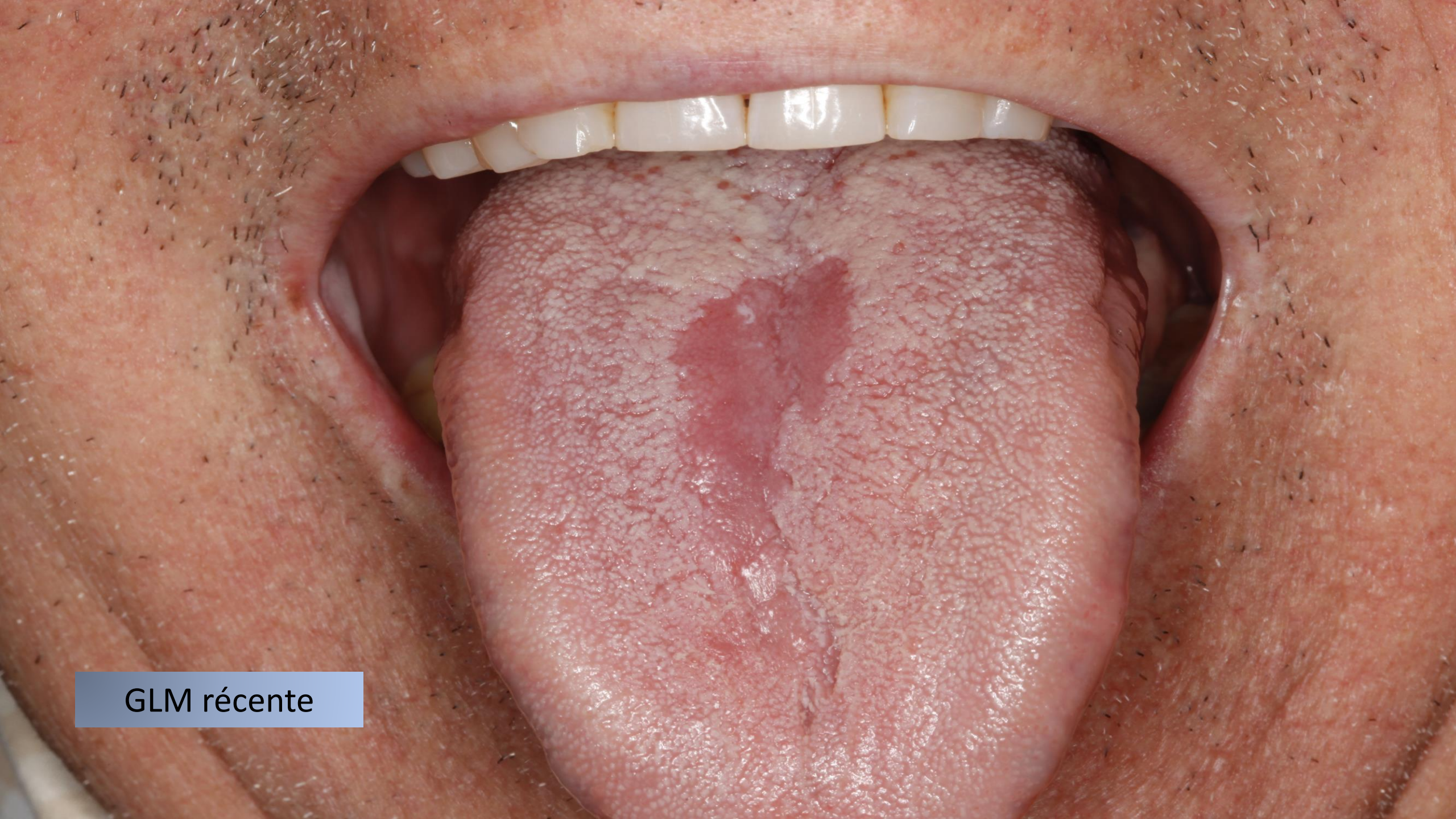- aiguës, muguet
- chroniques : muguet chronique
 - en foyers : glossite losangique médiane
 - ouranite
 - perlèche
 - kératose rétrocommissurale



Muguet

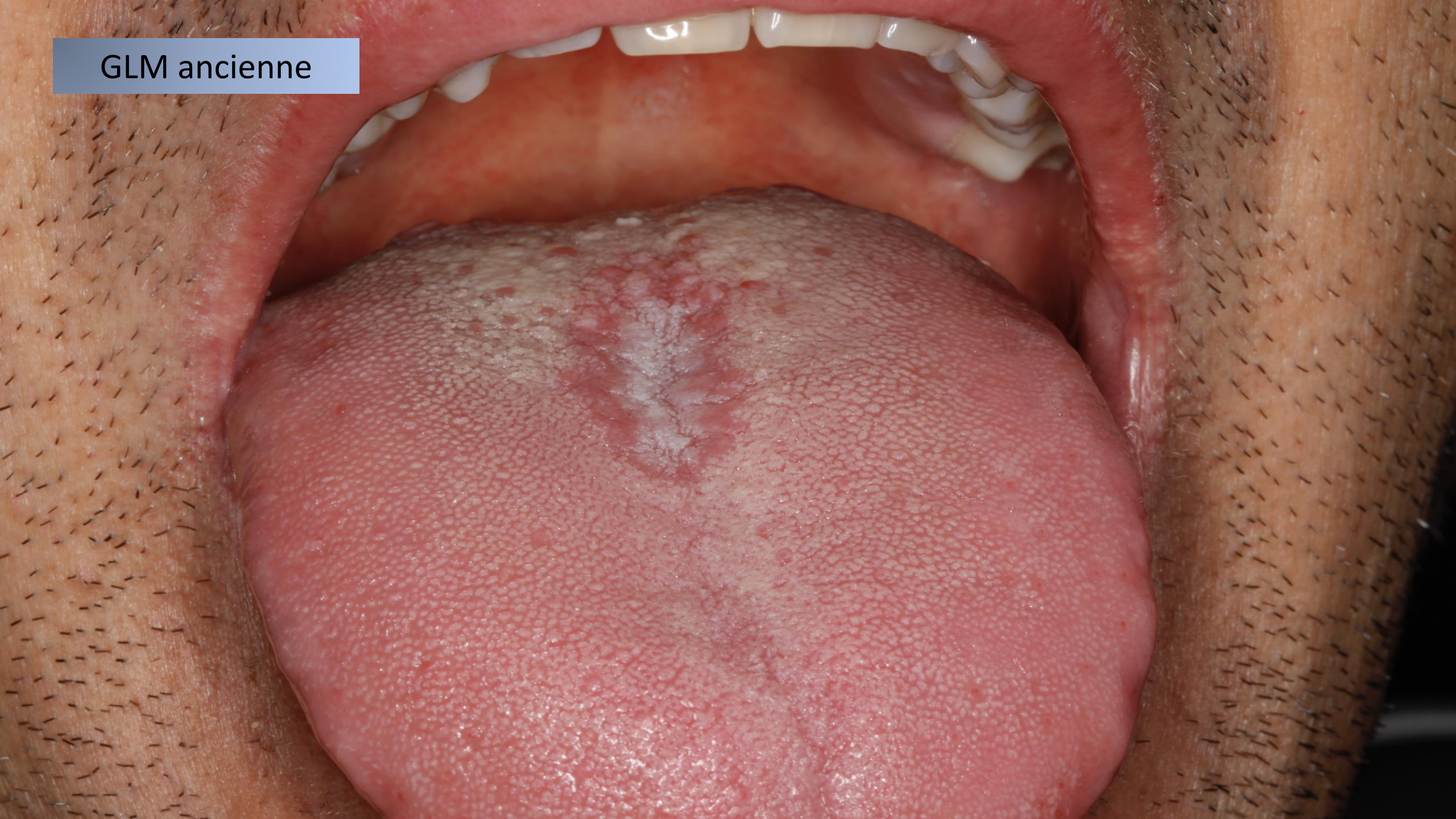

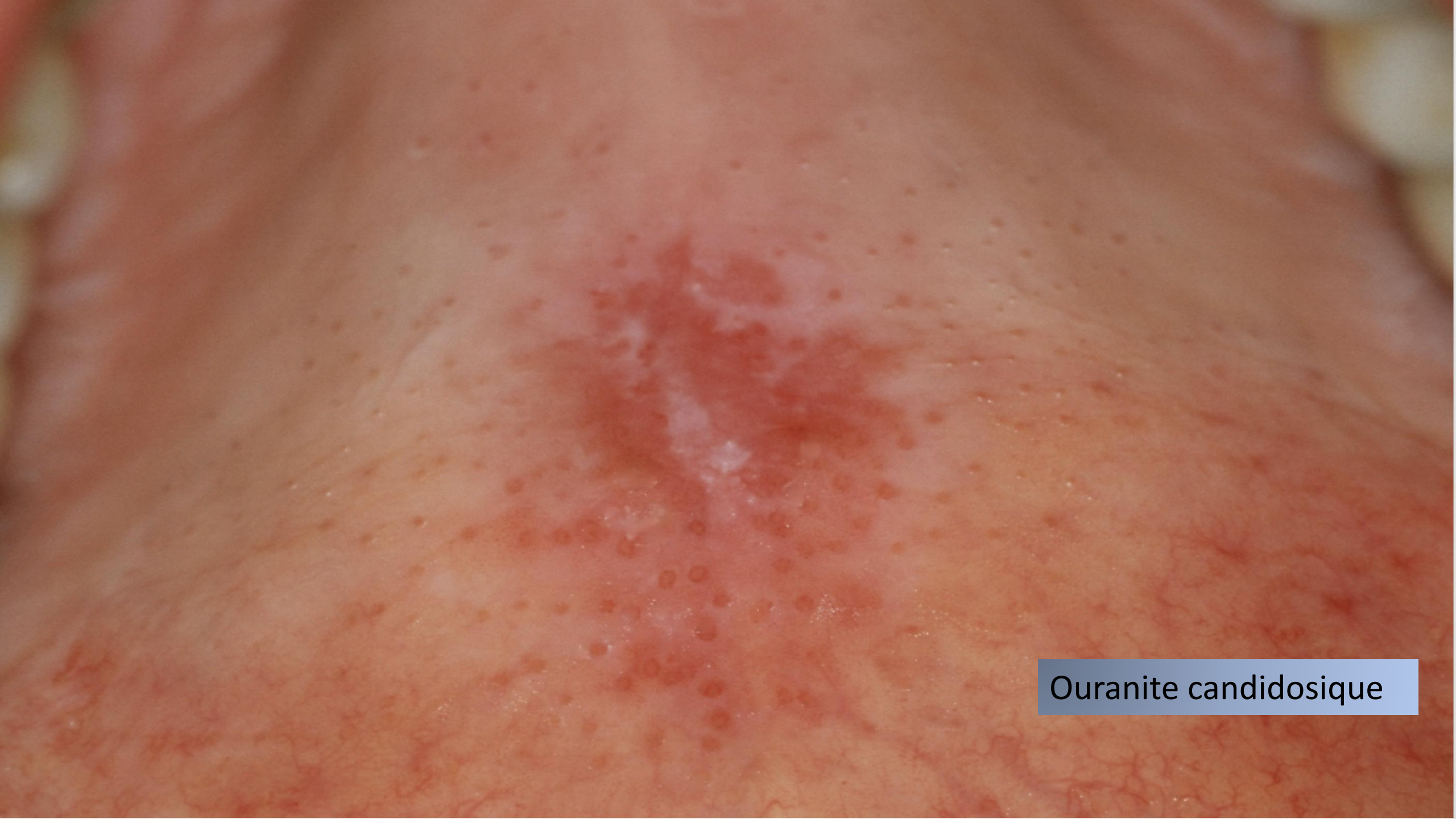Perlèche avec chéilite
candidosique



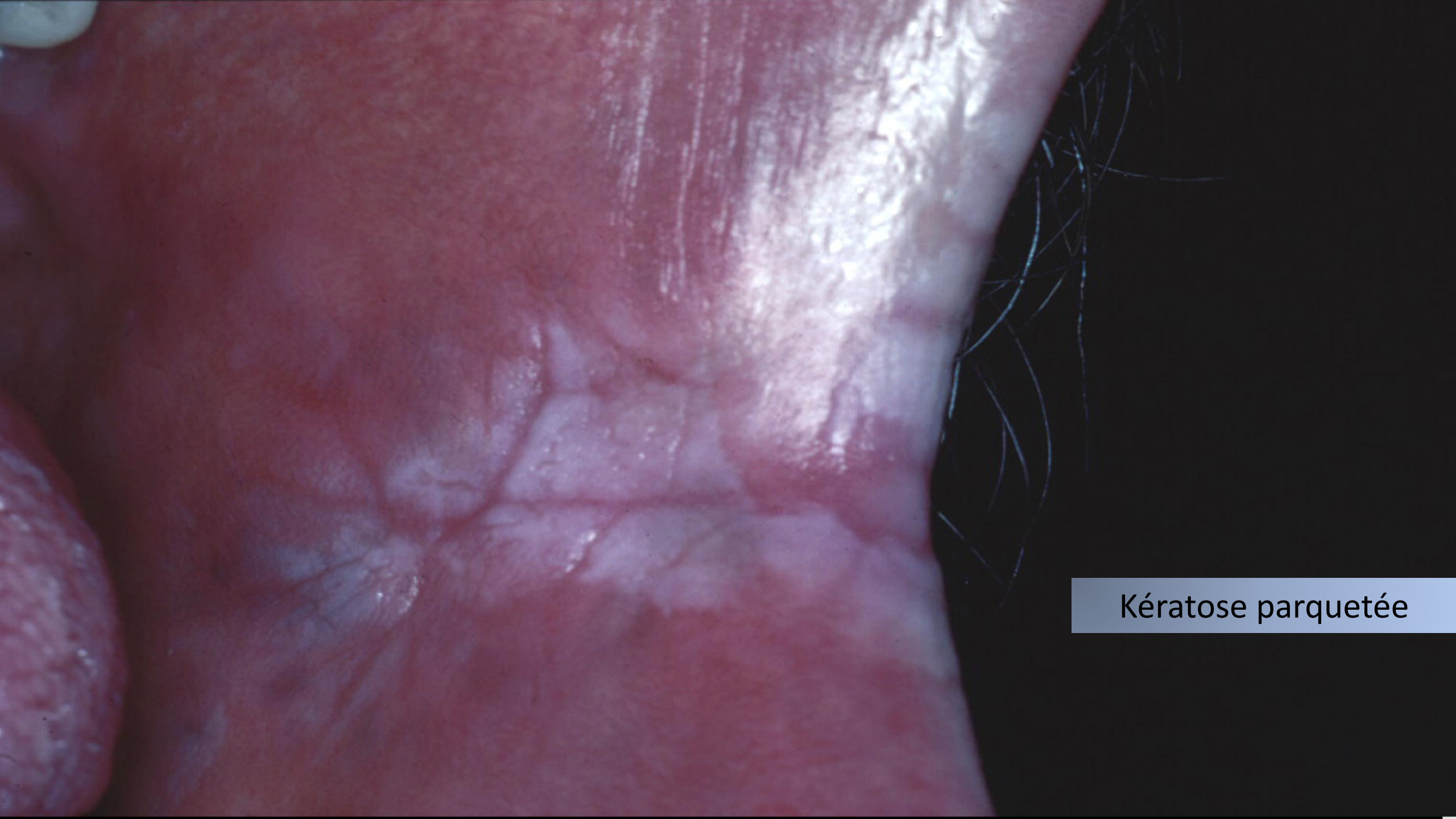
GLM récente

GLM ancienne

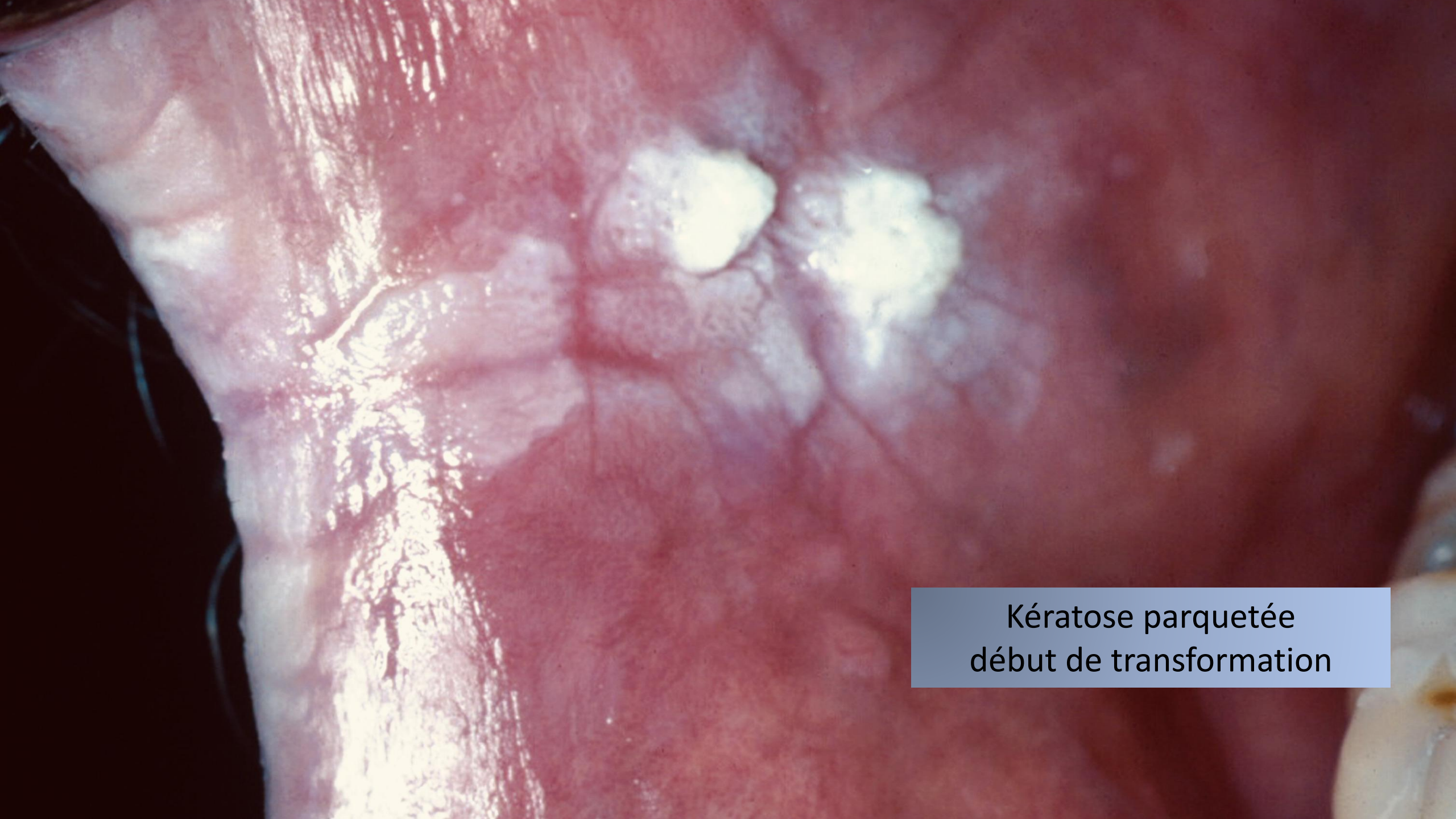




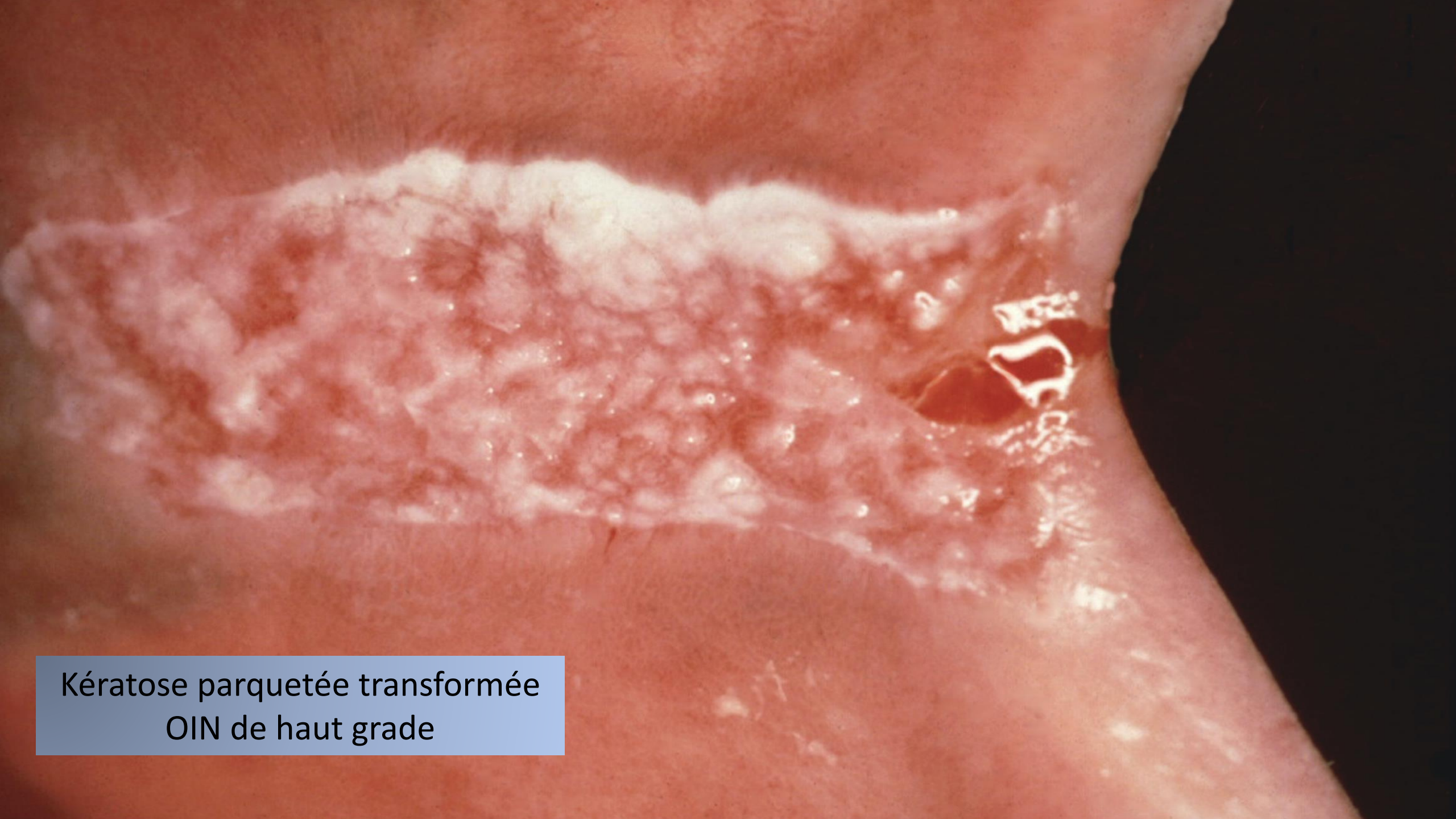
Ouranite candidosique



Kératose parquetée



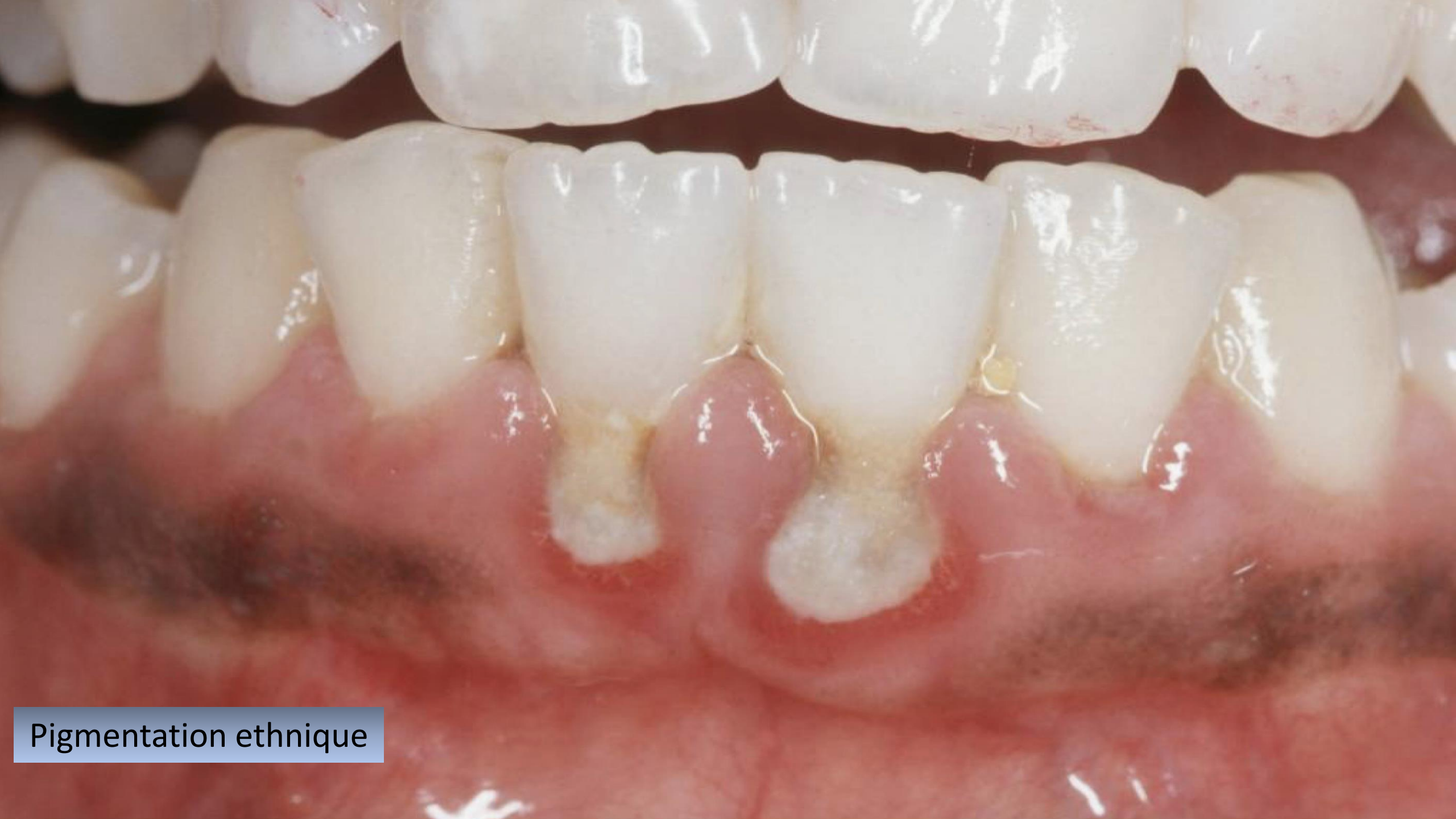Kératose parquetée
début de transformation



Kératose parquétée transformée
OIN de haut grade

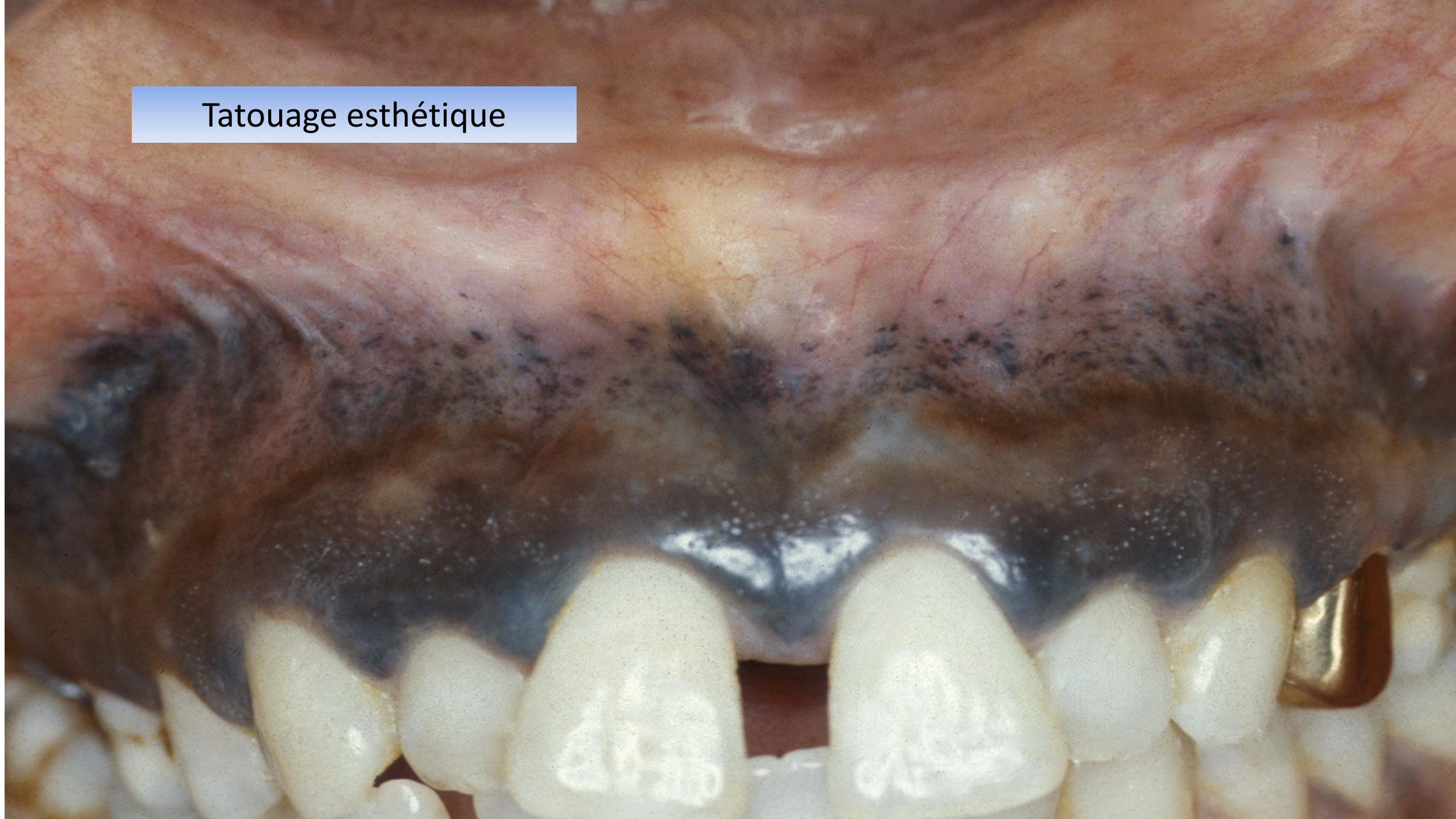Lésions pigmentées et mélanose essentielle

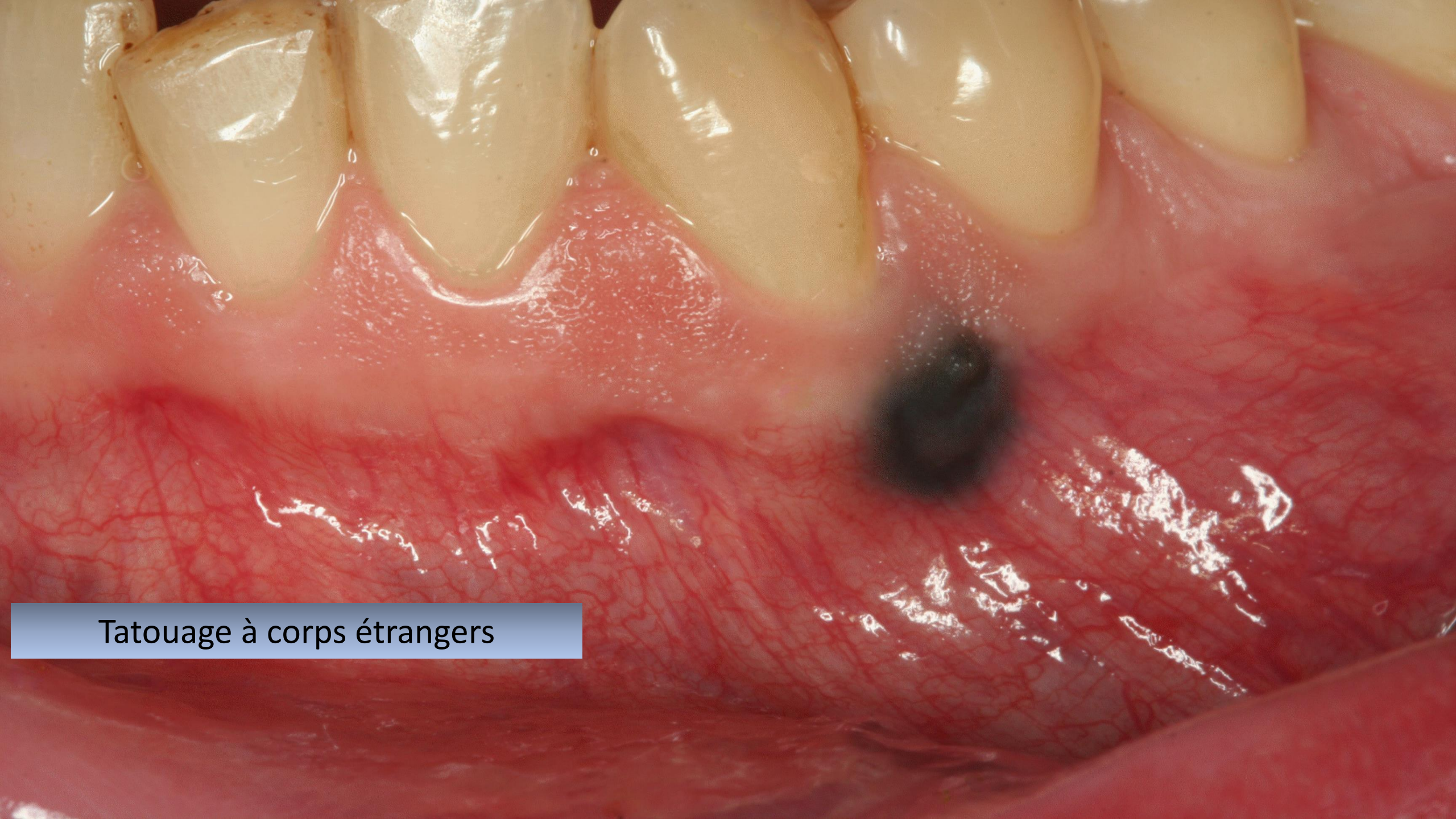- pigmentation ethnique
- tatouage
- médicaments
- mélanose essentielle ou m. de Laugier-Hunziker
- naevus
- mélanome



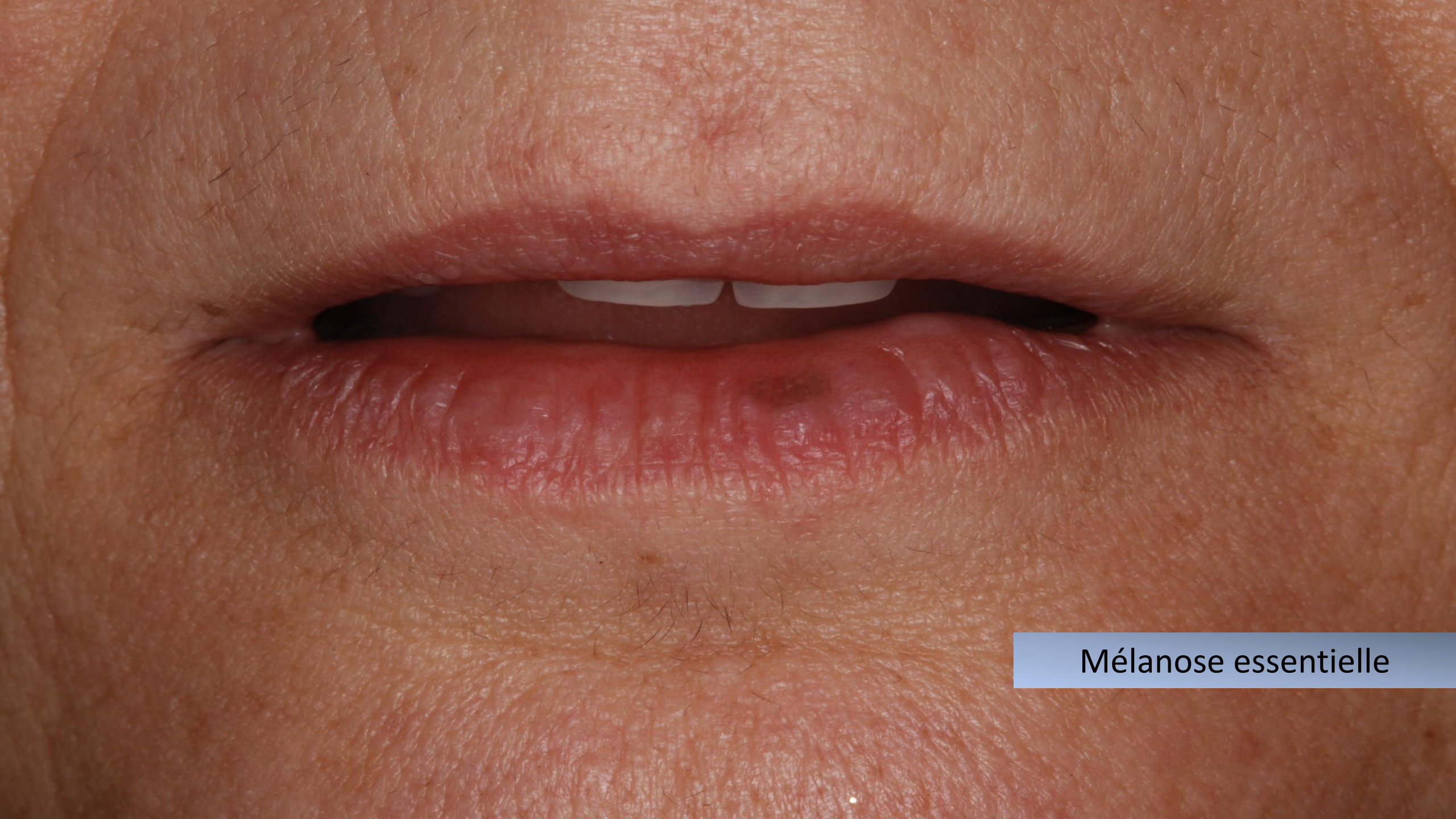Pigmentation ethnique

Tatouage esthétique

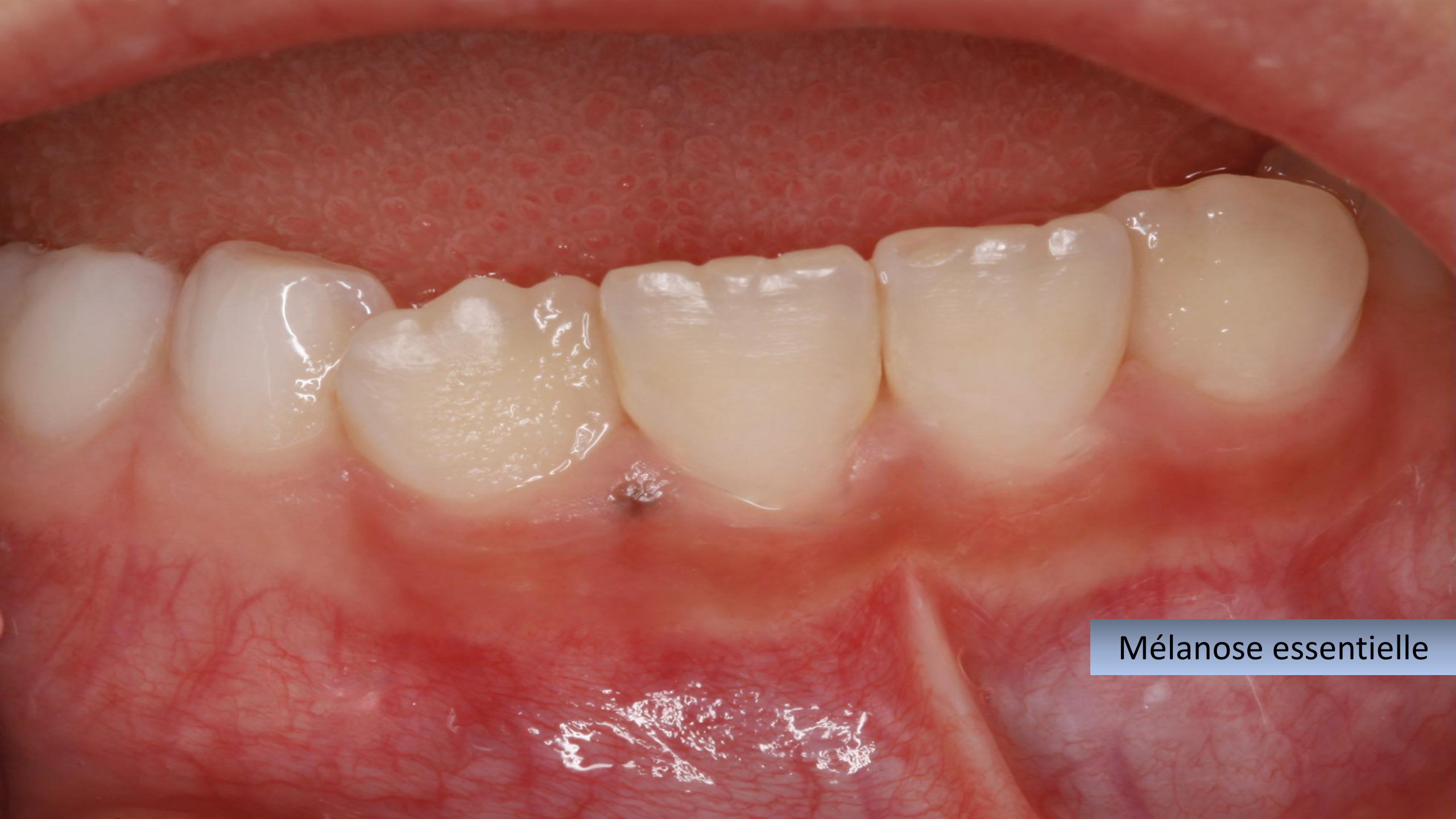



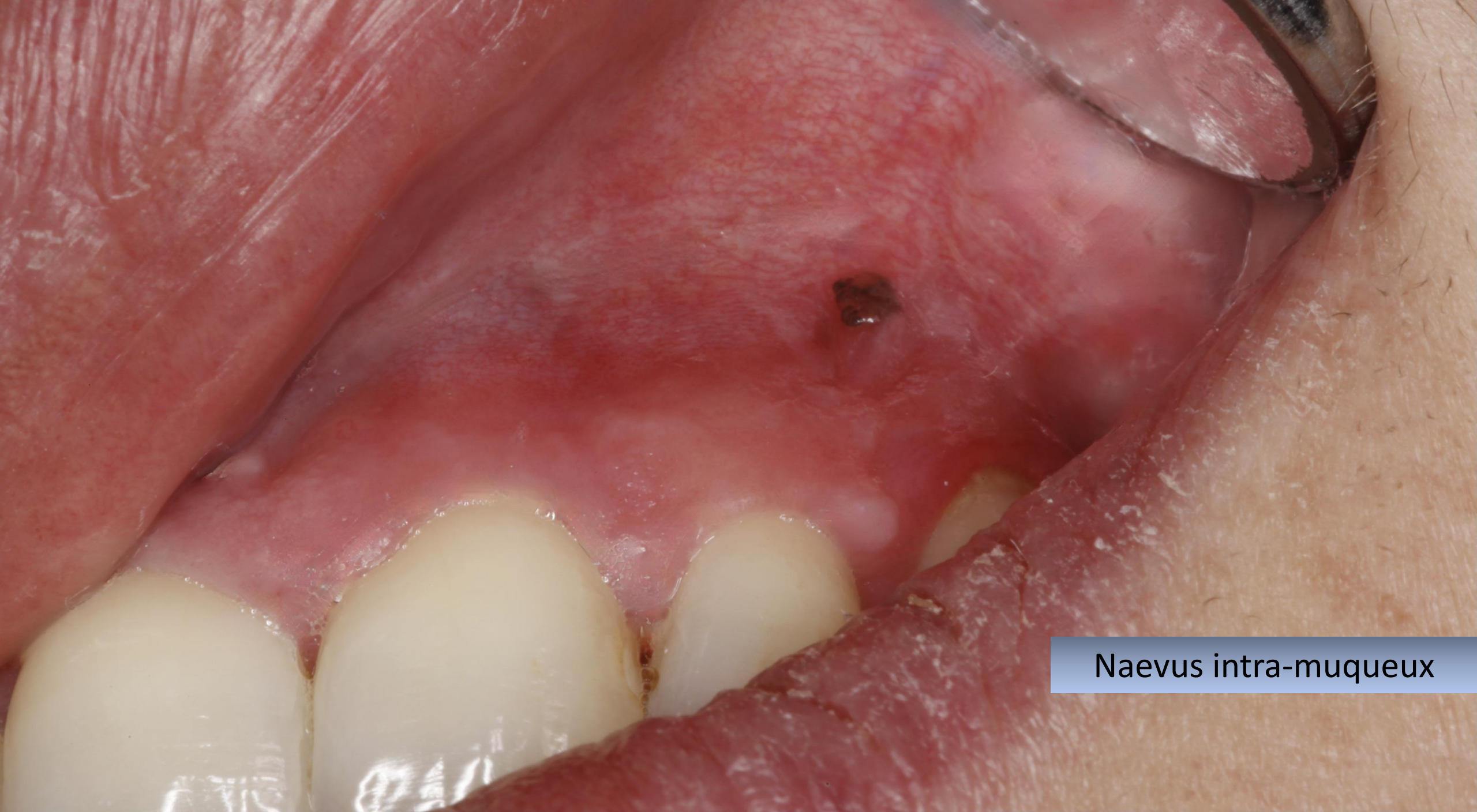Tatouage à corps étrangers



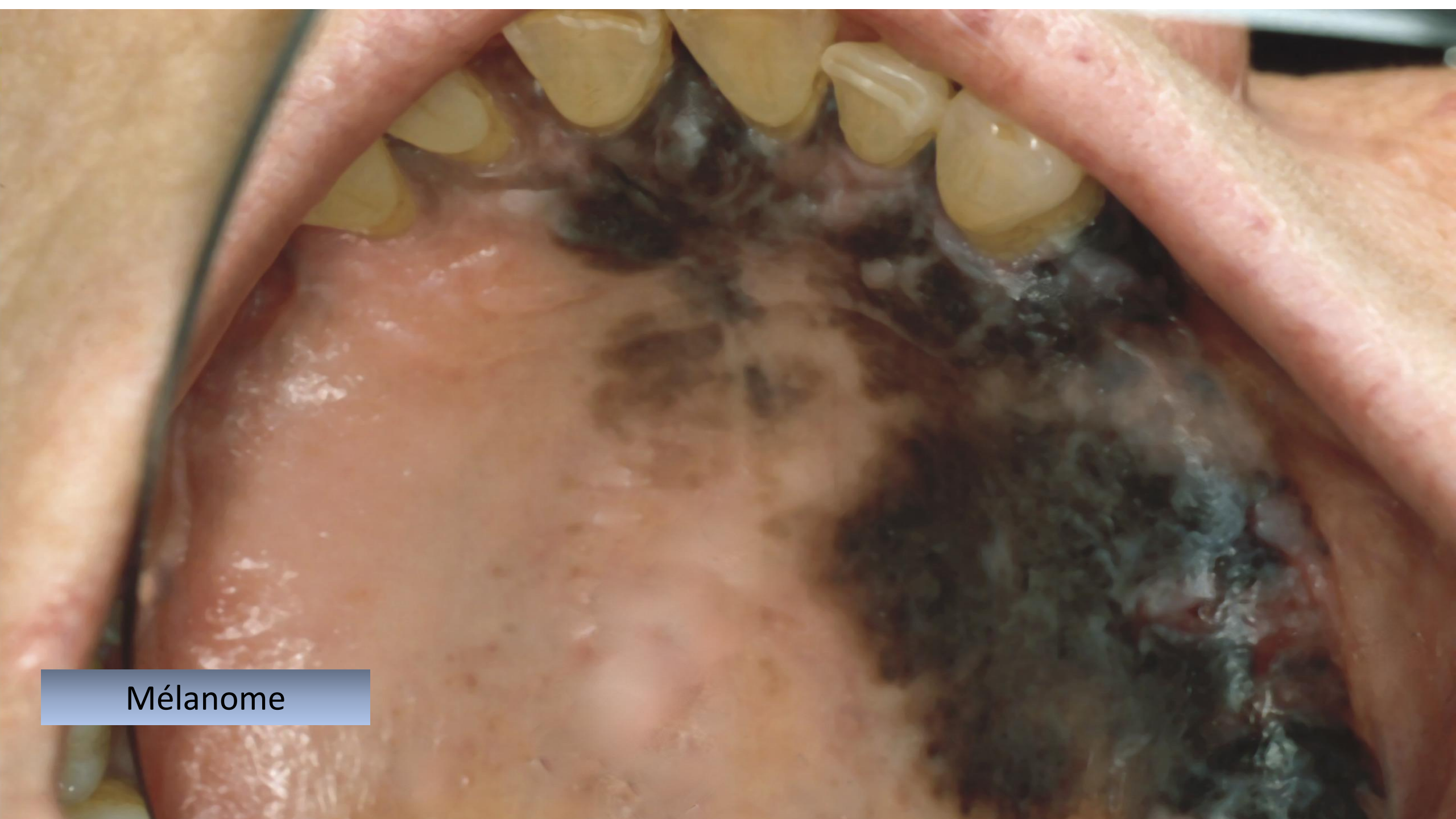Mélanose essentielle



Mélanose essentielle



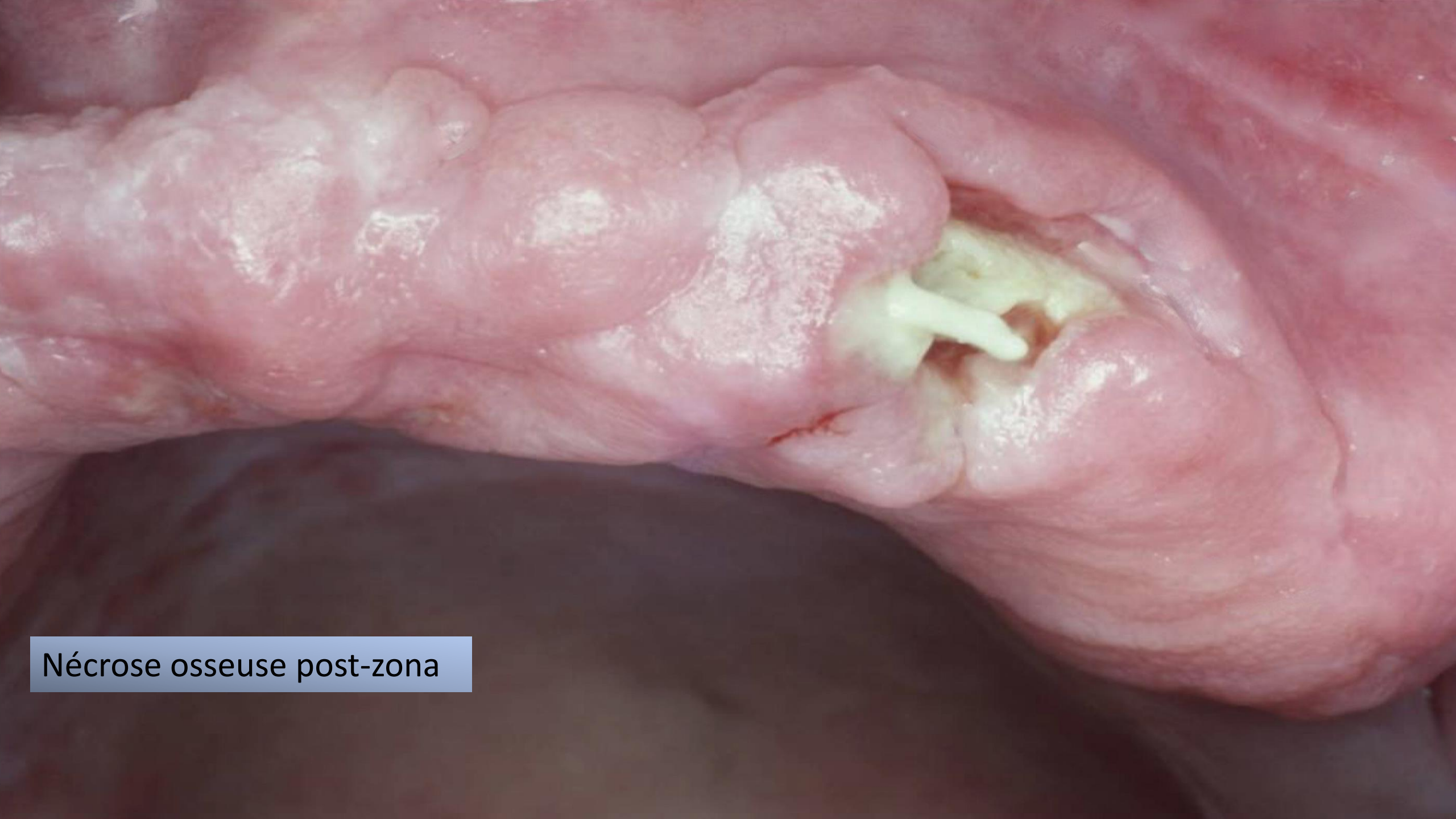Naevus intra-muqueux



Mélanome

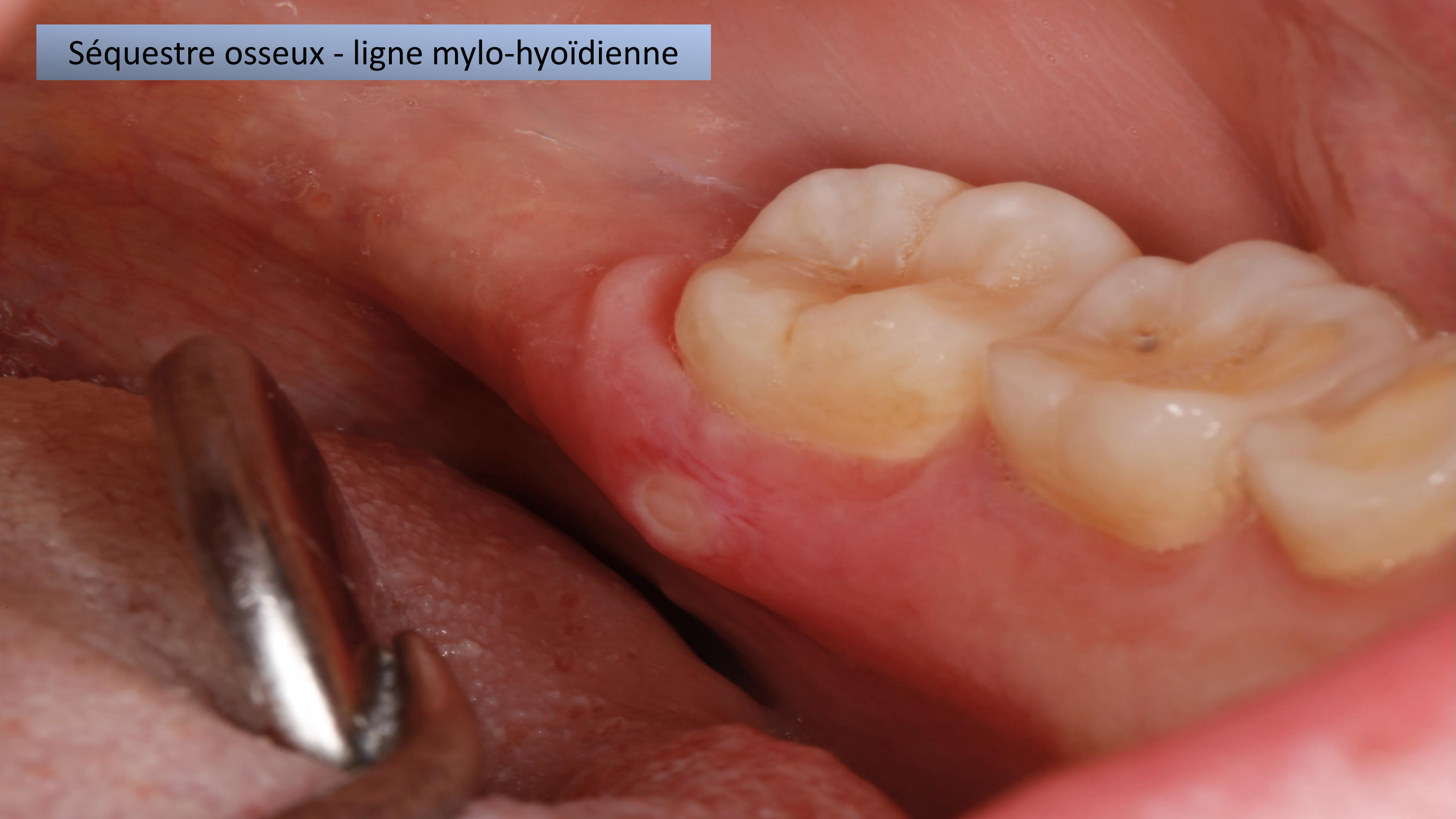Nécrose osseuse et ligne mylo-hyoïdienne

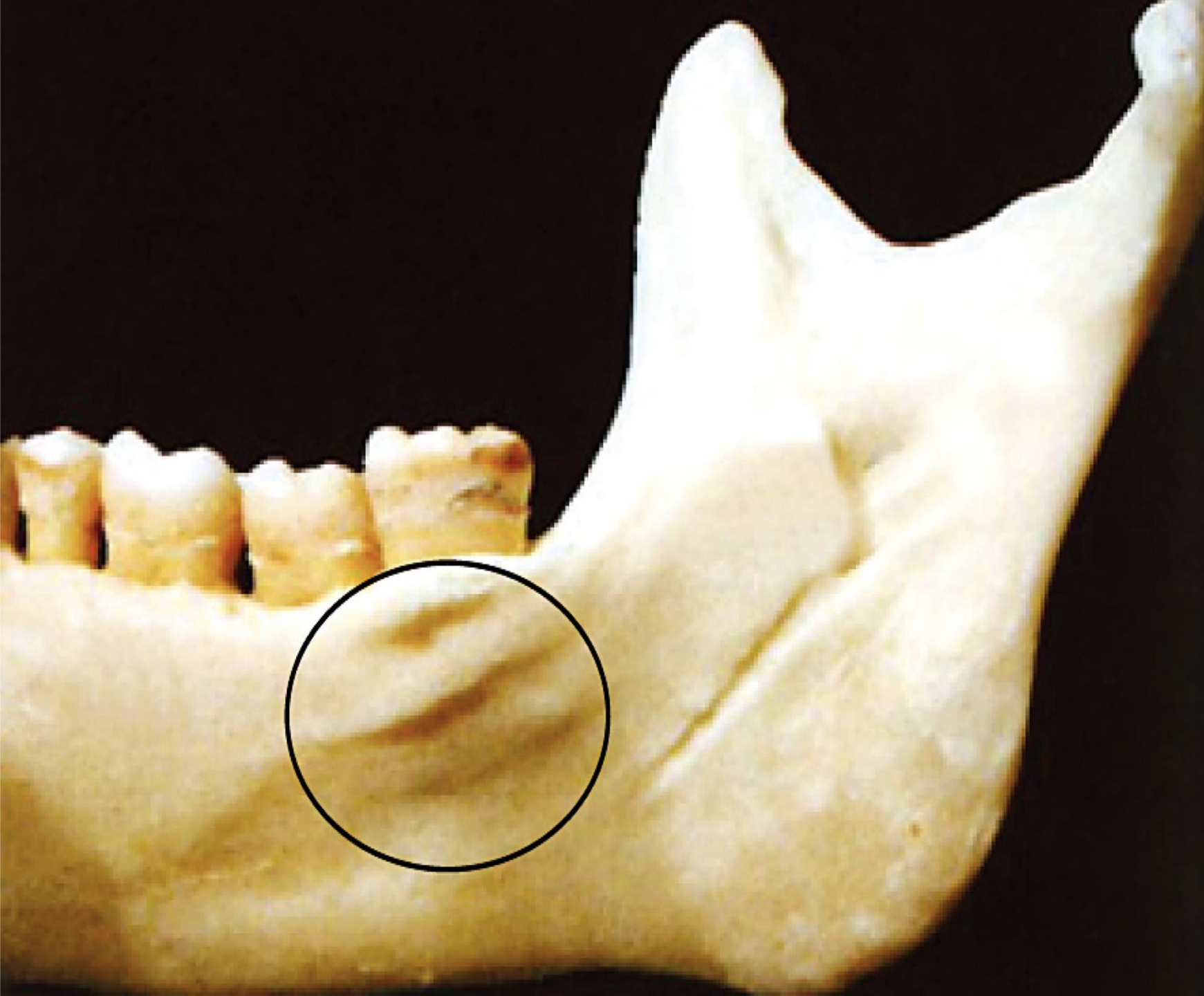
- bisphosphonates et denosumab
- zona
- ligne mylo-hyoïdienne
- ...



Nécrose osseuse post-zona

Séquestre osseux - ligne mylo-hyoïdienne



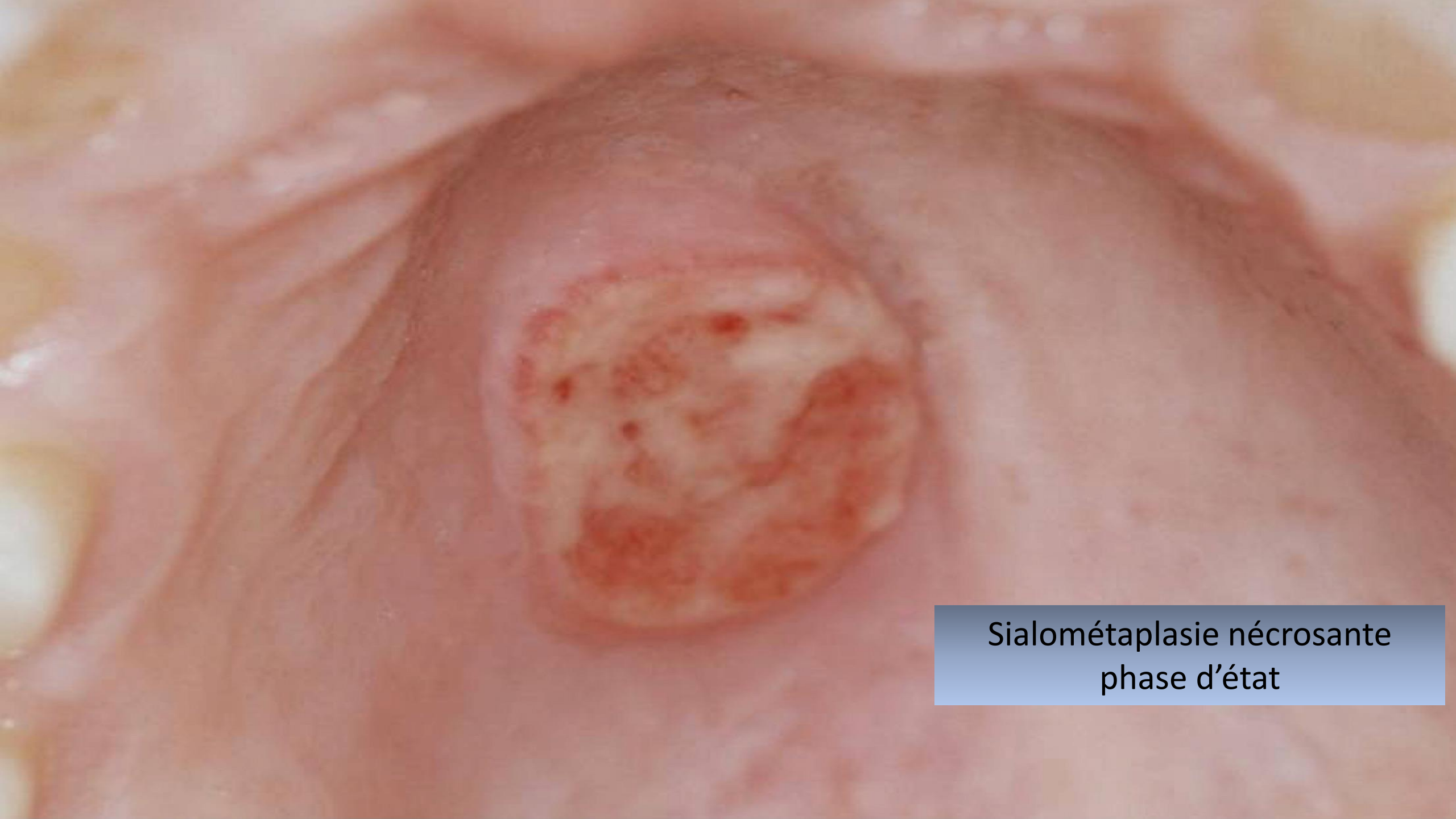

Crête mylo-hyoïdienne
ou ligne oblique interne

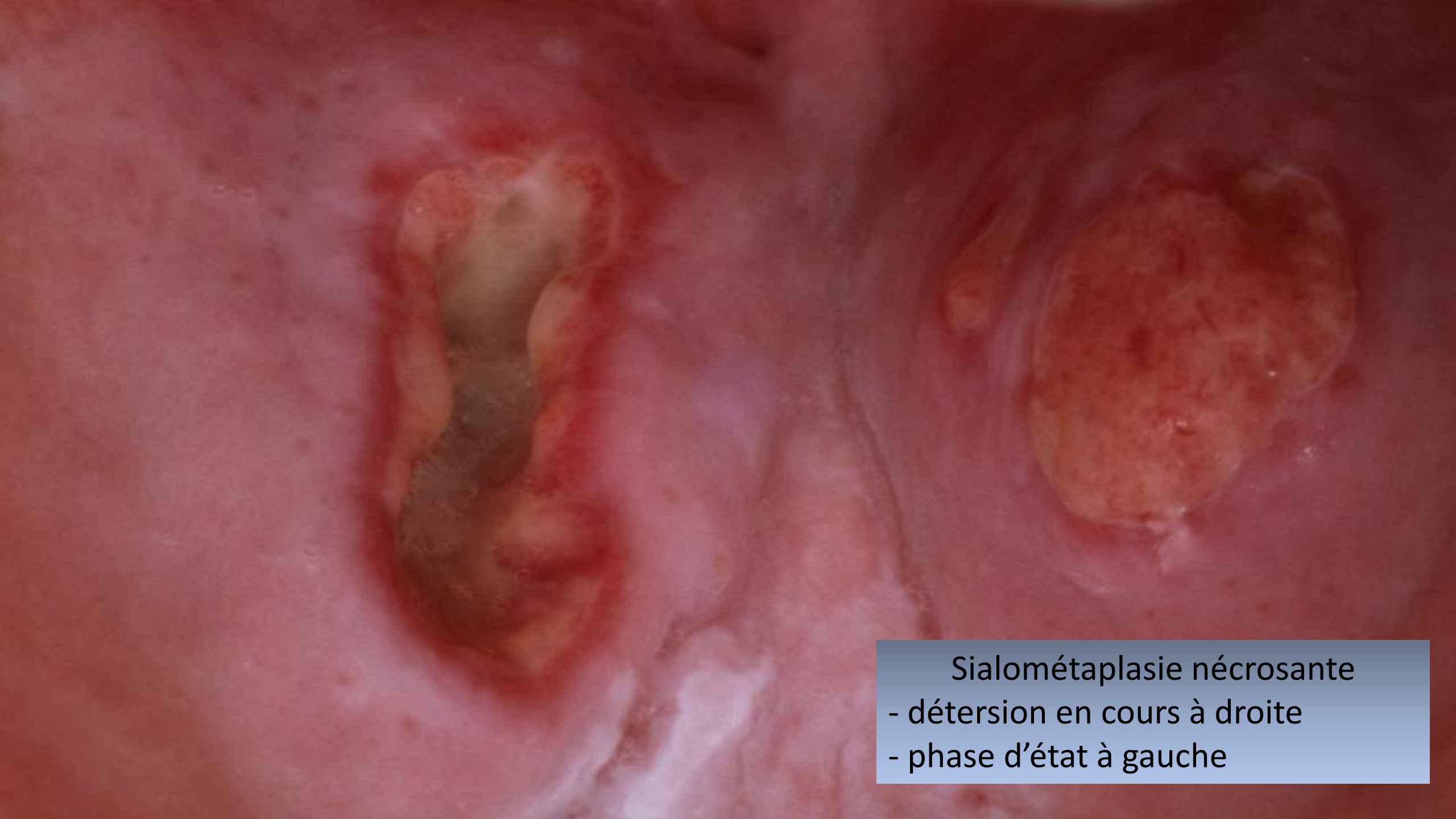
D'après J-F Gaudy
Anatomie clinique 2^e ed.

Sialométaplasie nécrosante

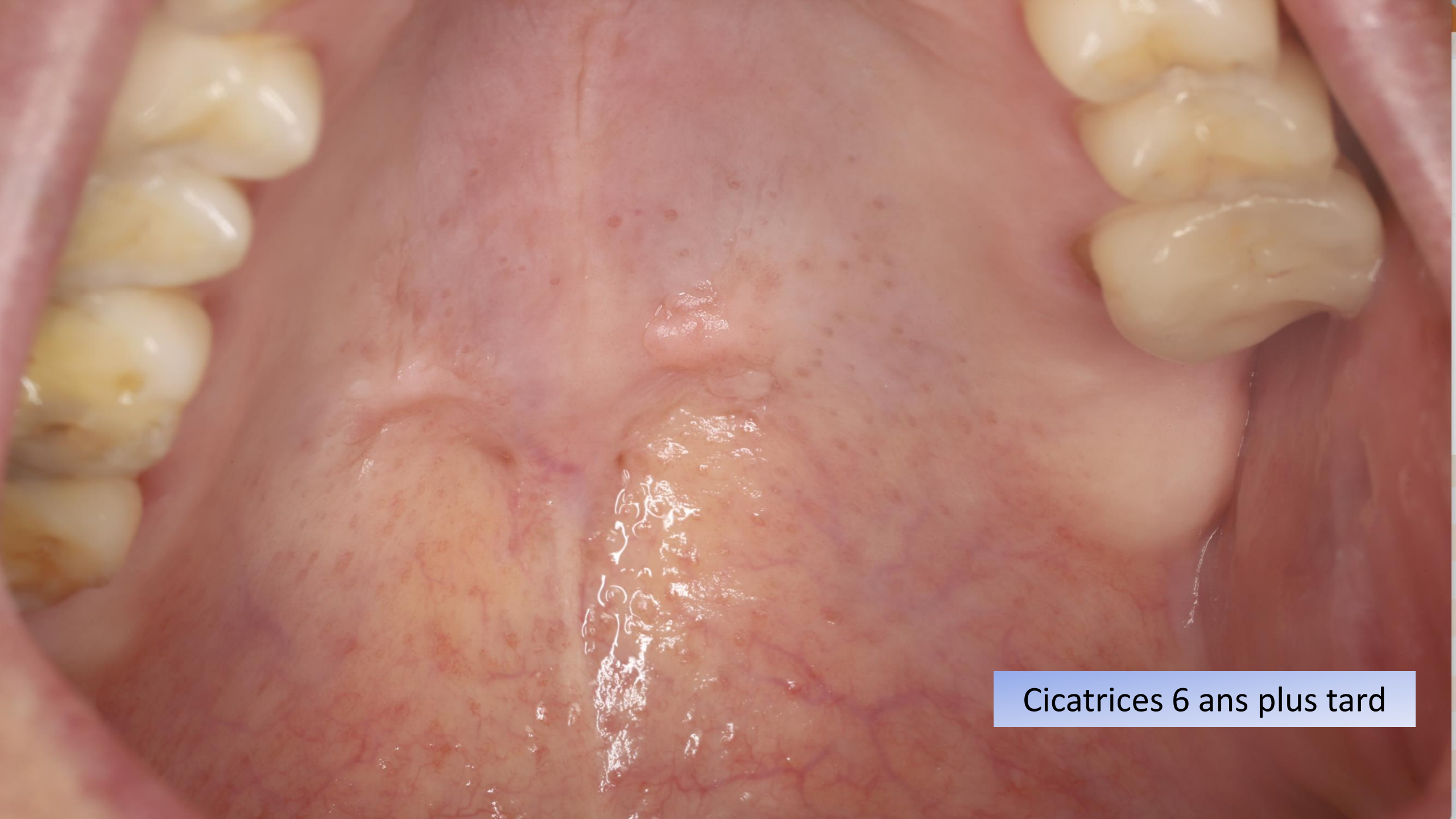- presque toujours sur le palais
- peu fréquente et méconnue
- anorexie - boulimie
- hyperplasie pseudo-épithéliomateuse →
carcinome épidermoïde ou autres tumeurs salivaires
- guérison spontanée en quelques semaines



Sialométaplasie nécrosante
phase d'état



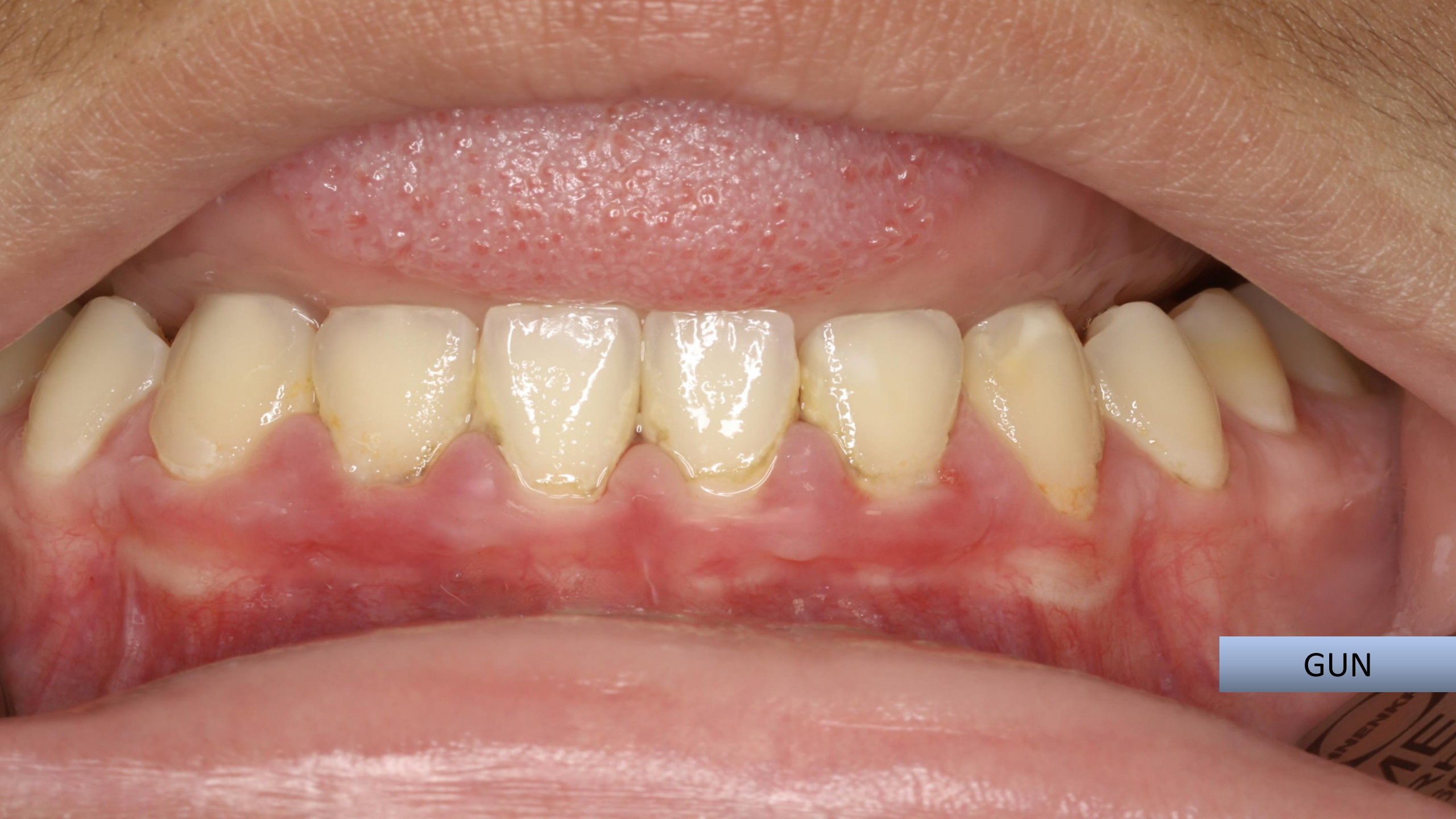Sialométaplasie nécrosante
- détersion en cours à droite
- phase d'état à gauche



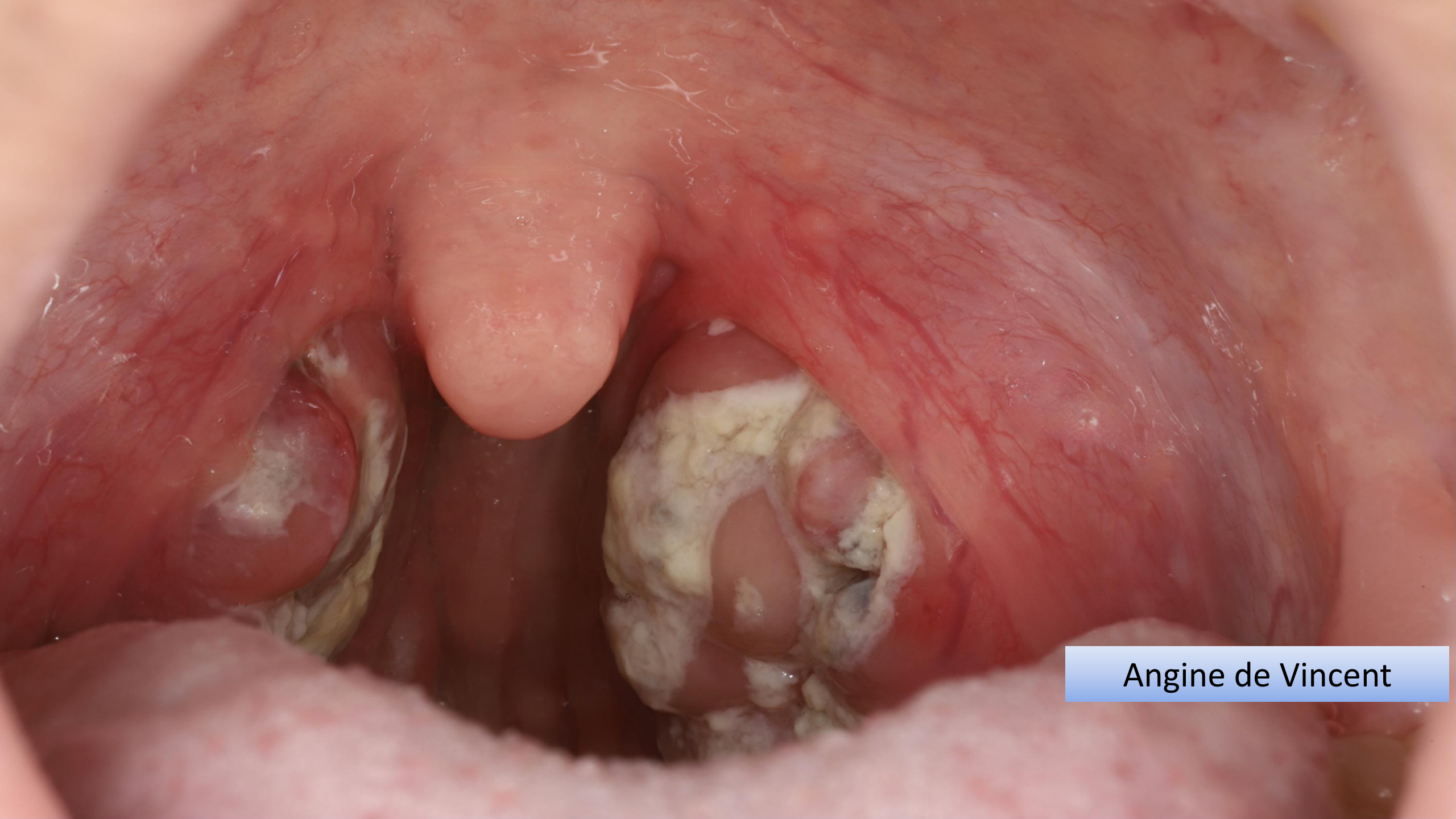Cicatrices 6 ans plus tard

Lésions gingivales

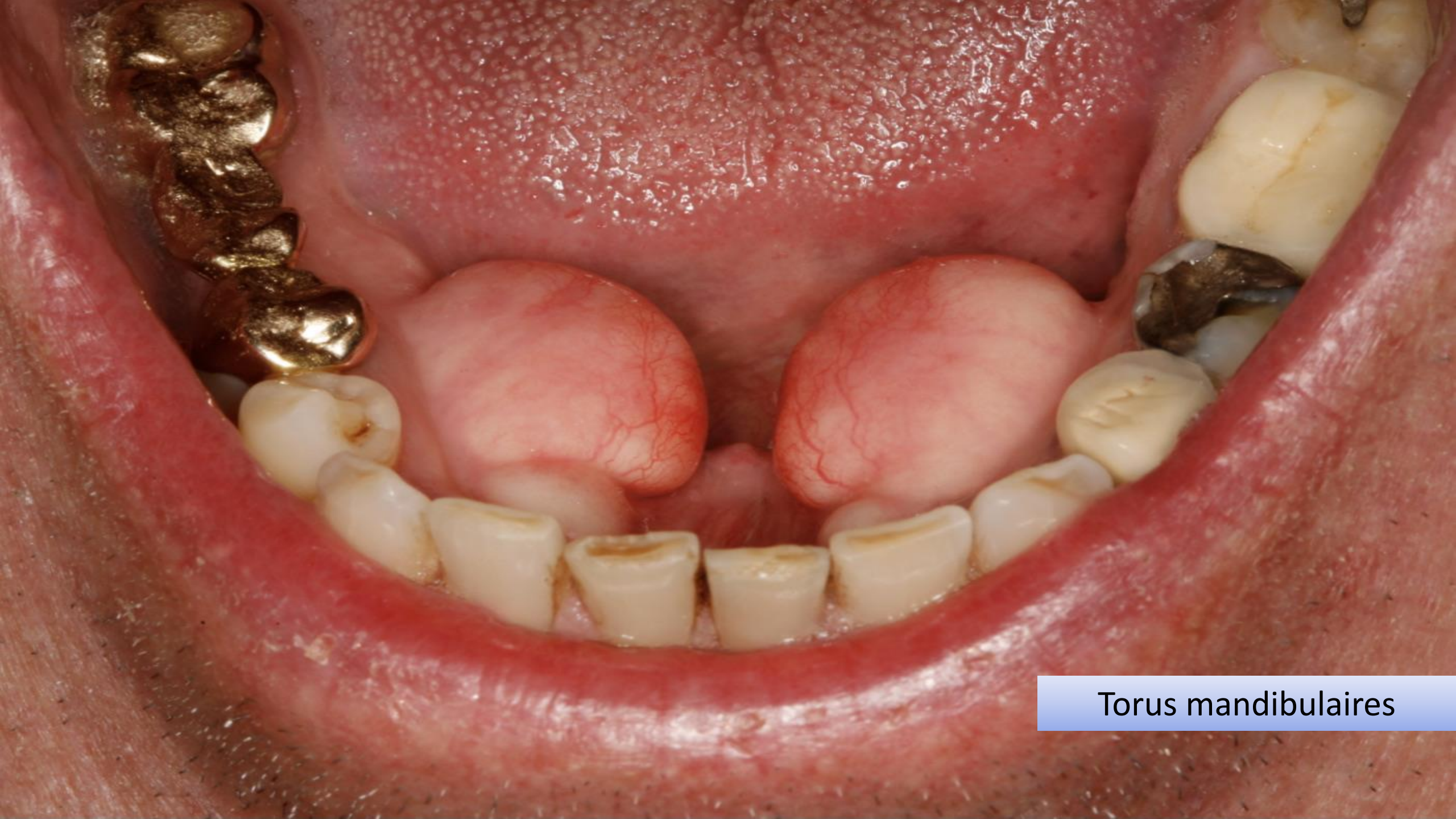- quelques lésions peu banales
- parfois révélant une affection systémique
- quelquefois malignes



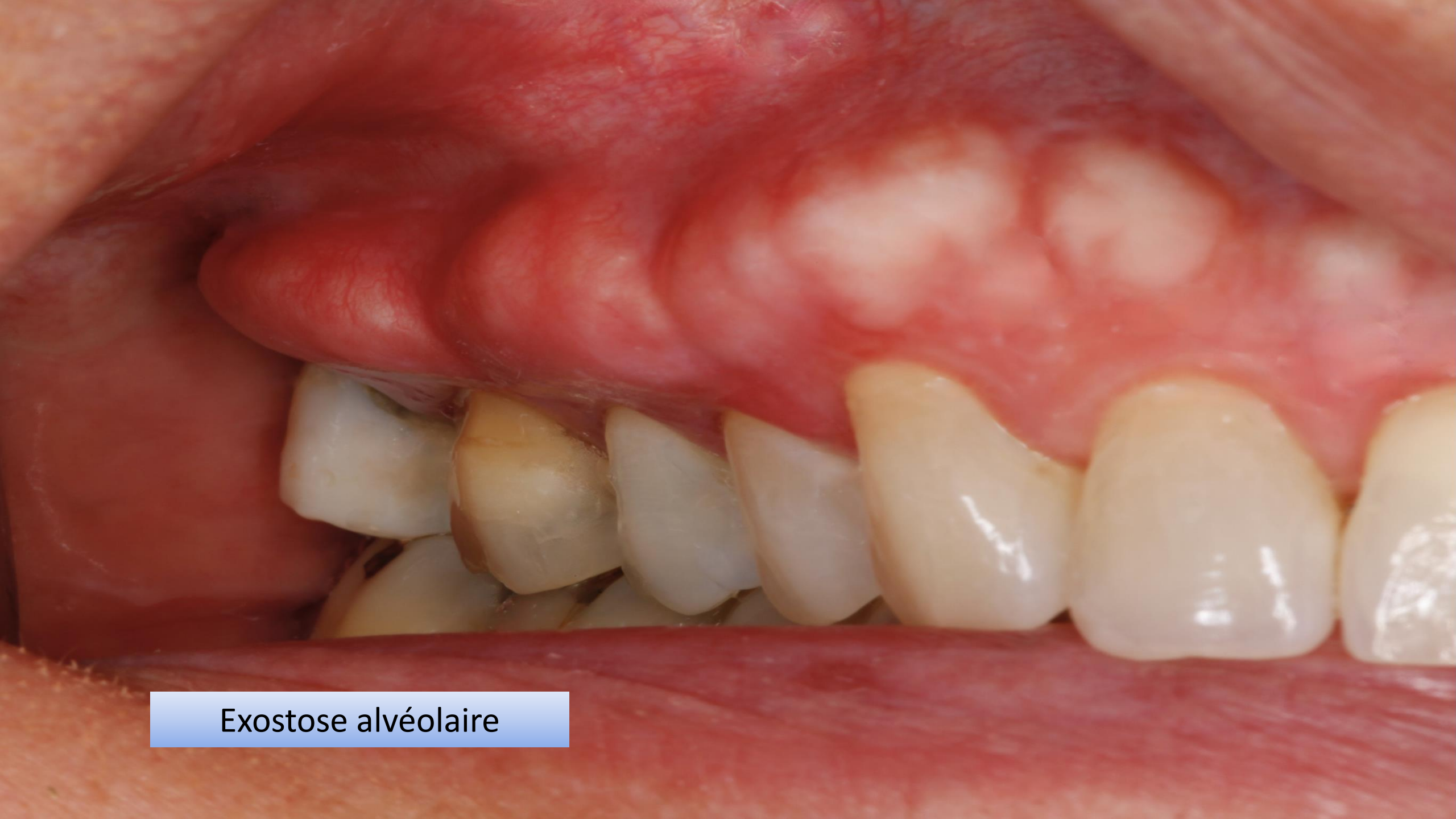GUN



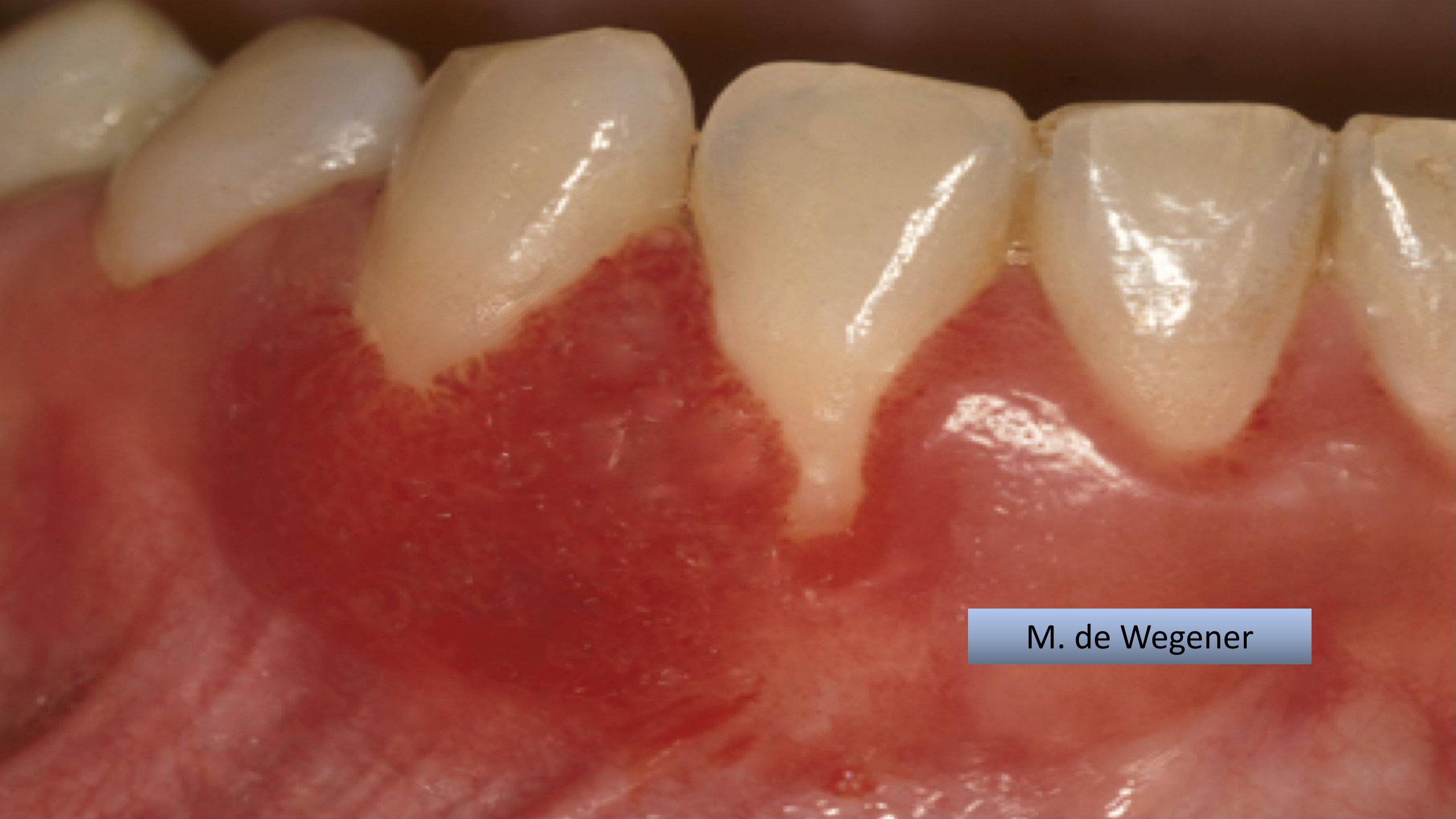Angine de Vincent



Torus mandibulaires

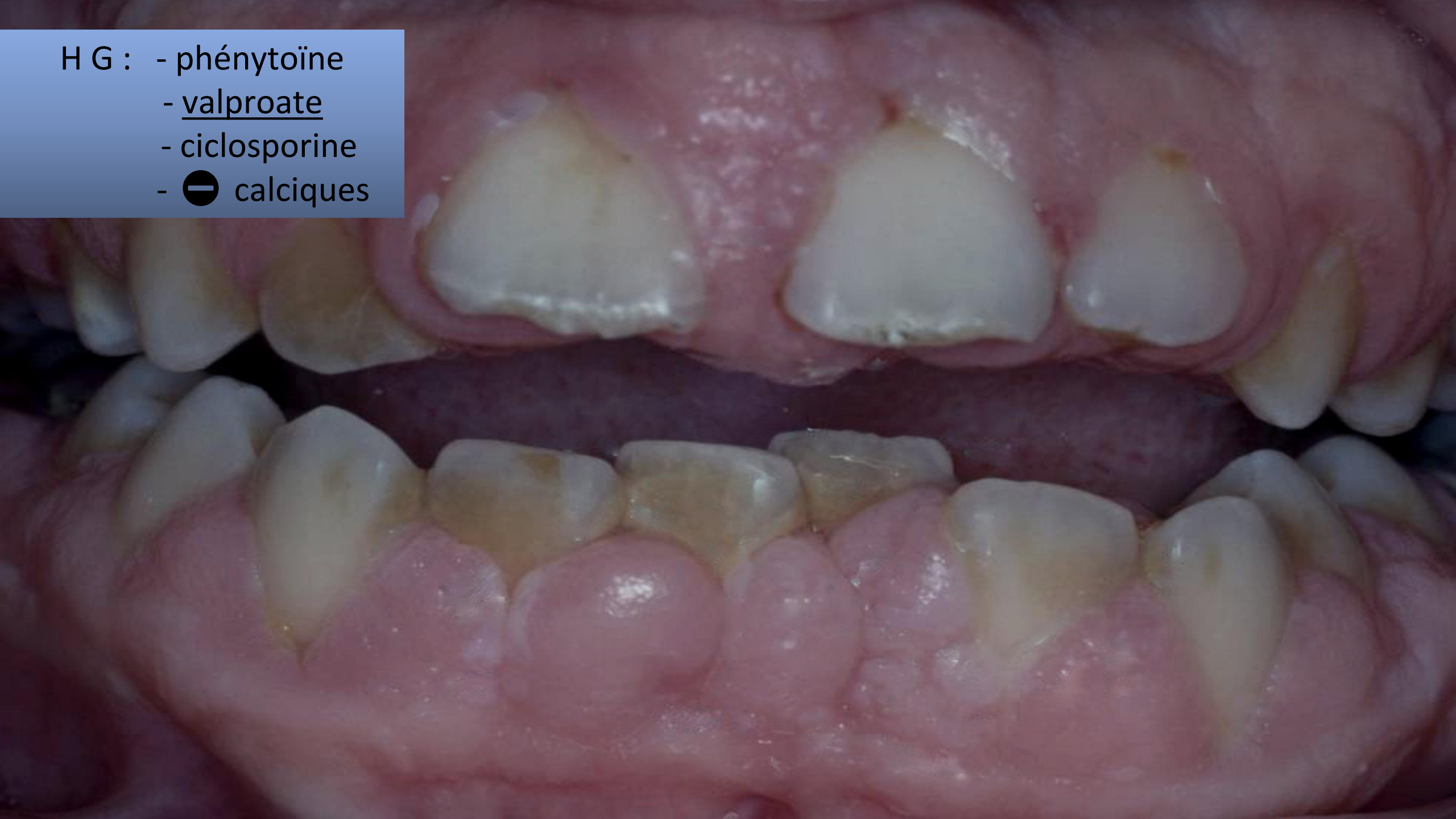


Exostose alvéolaire

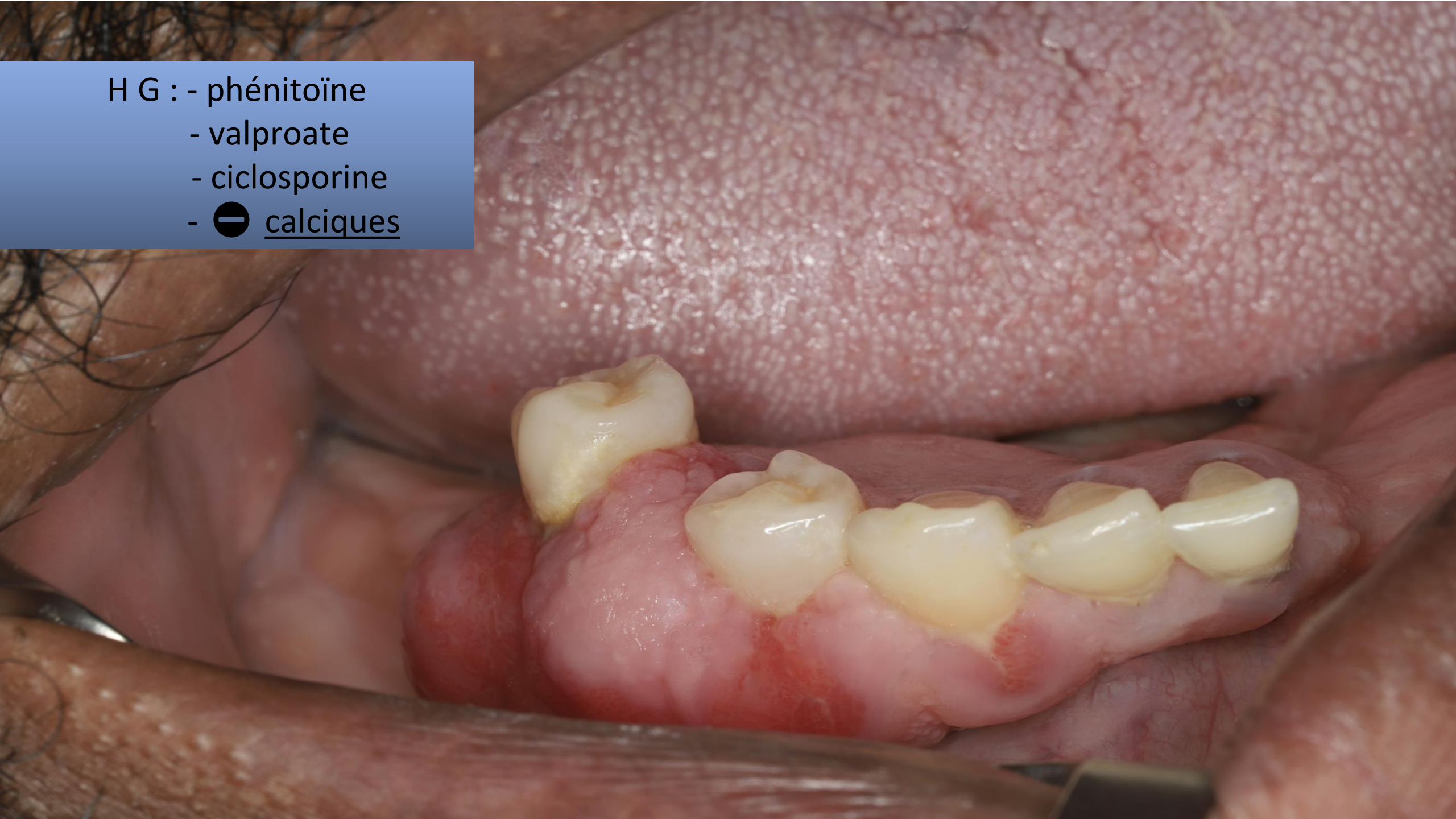

M. de Wegener

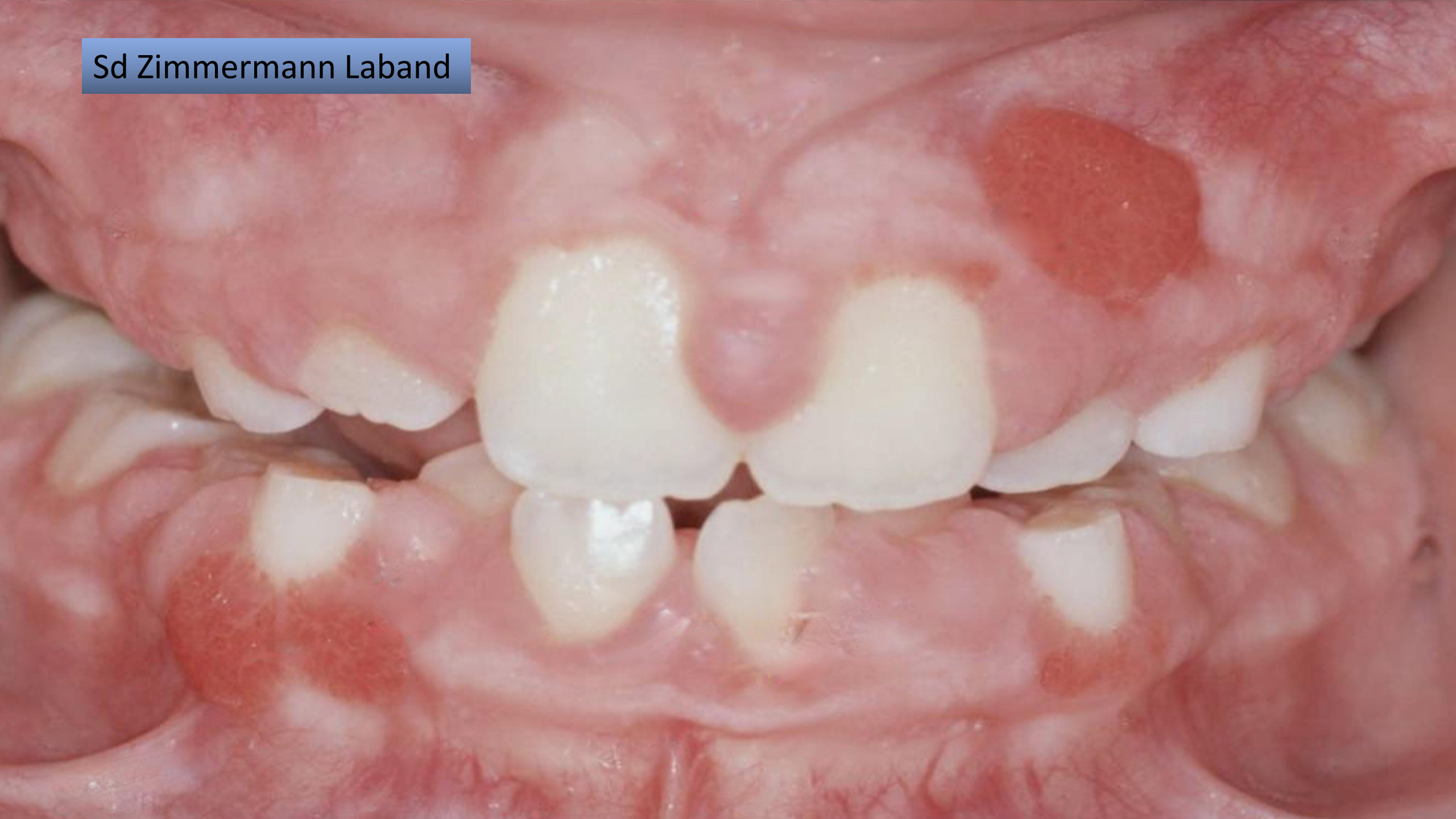H G : - phénytoïne
- valproate
- ciclosporine
- ☹️ calciques

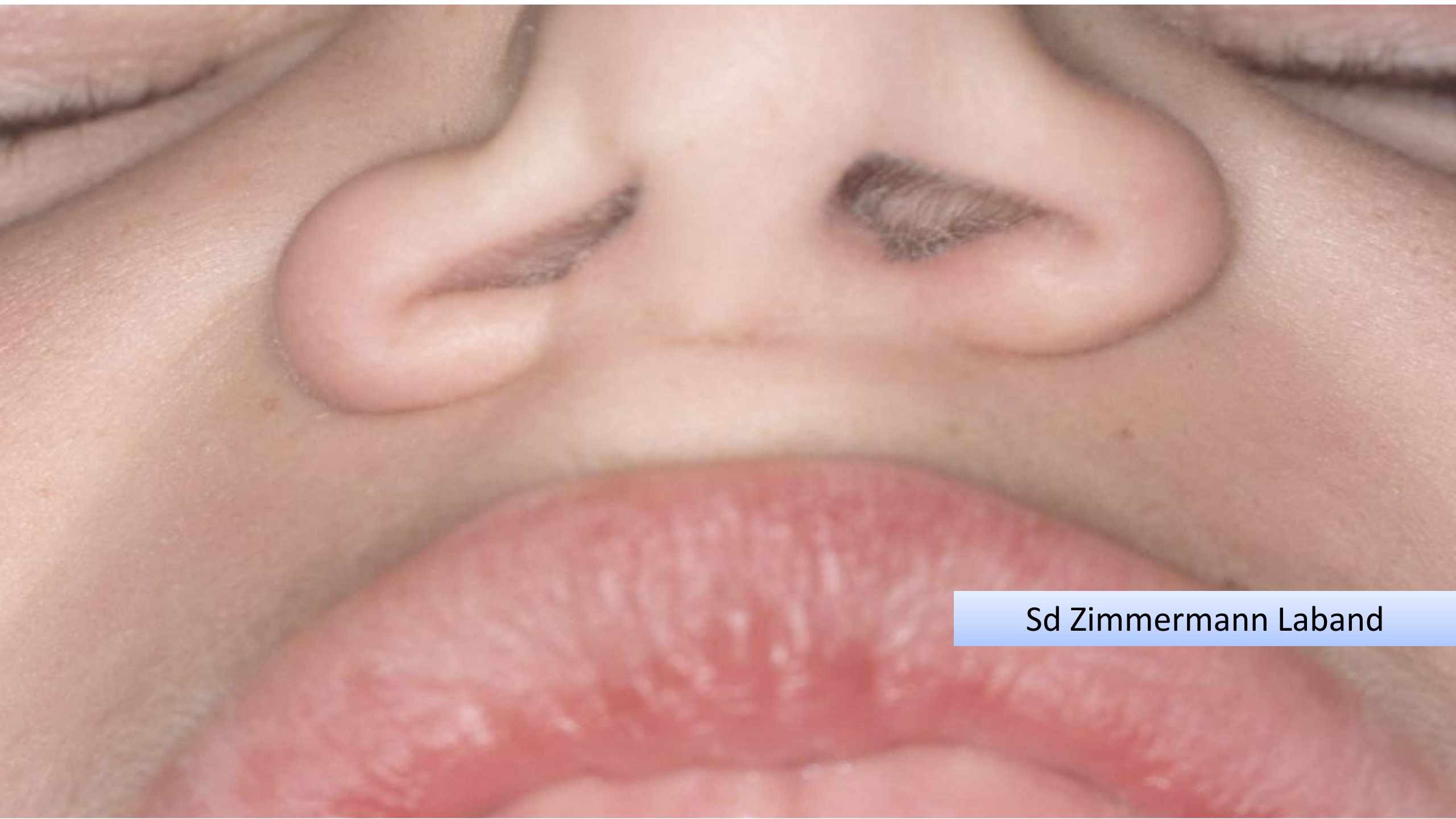

H G : - phénitoïne
- valproate
- ciclosporine
-  calciques

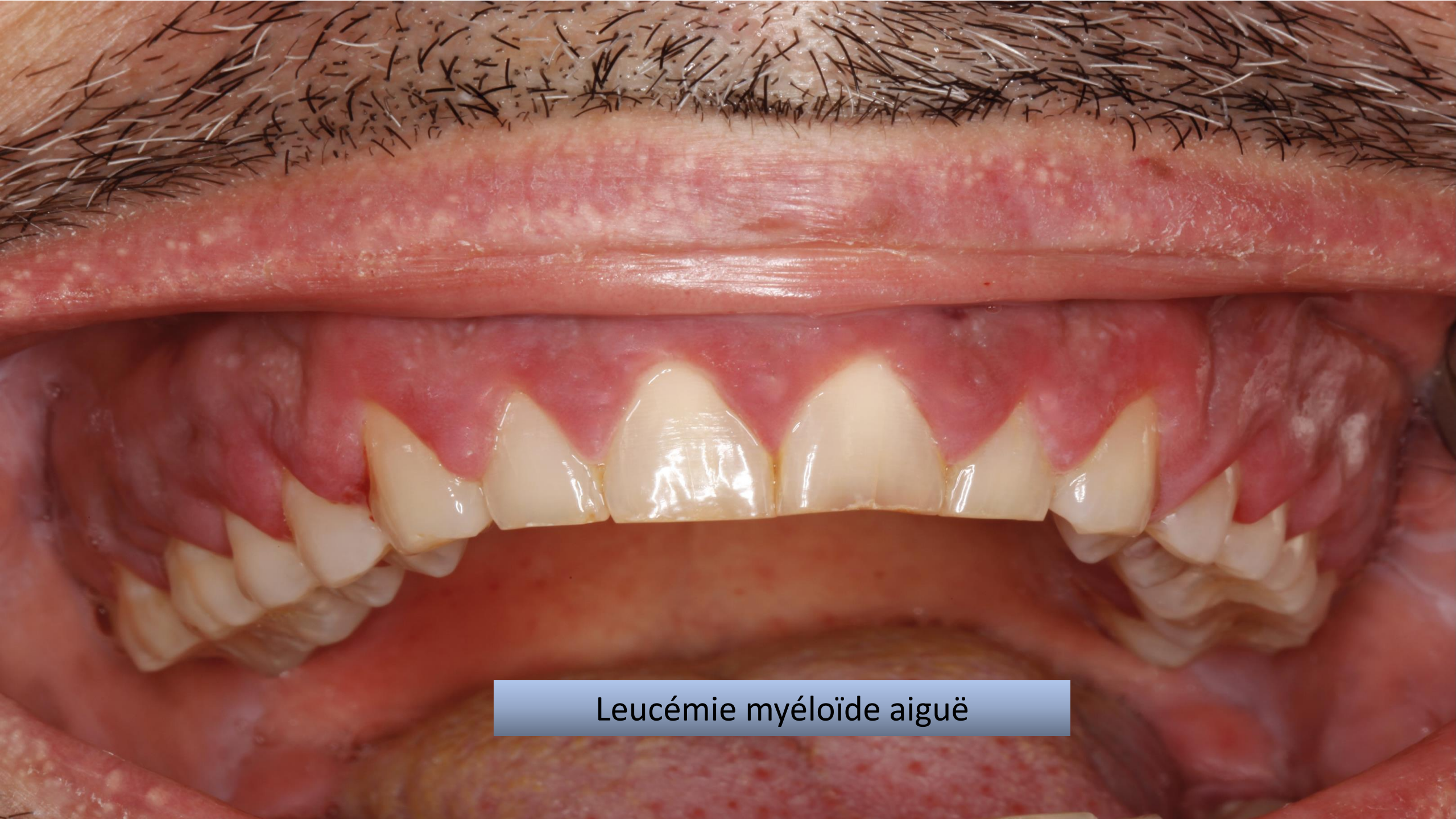

Sd Zimmermann Laband

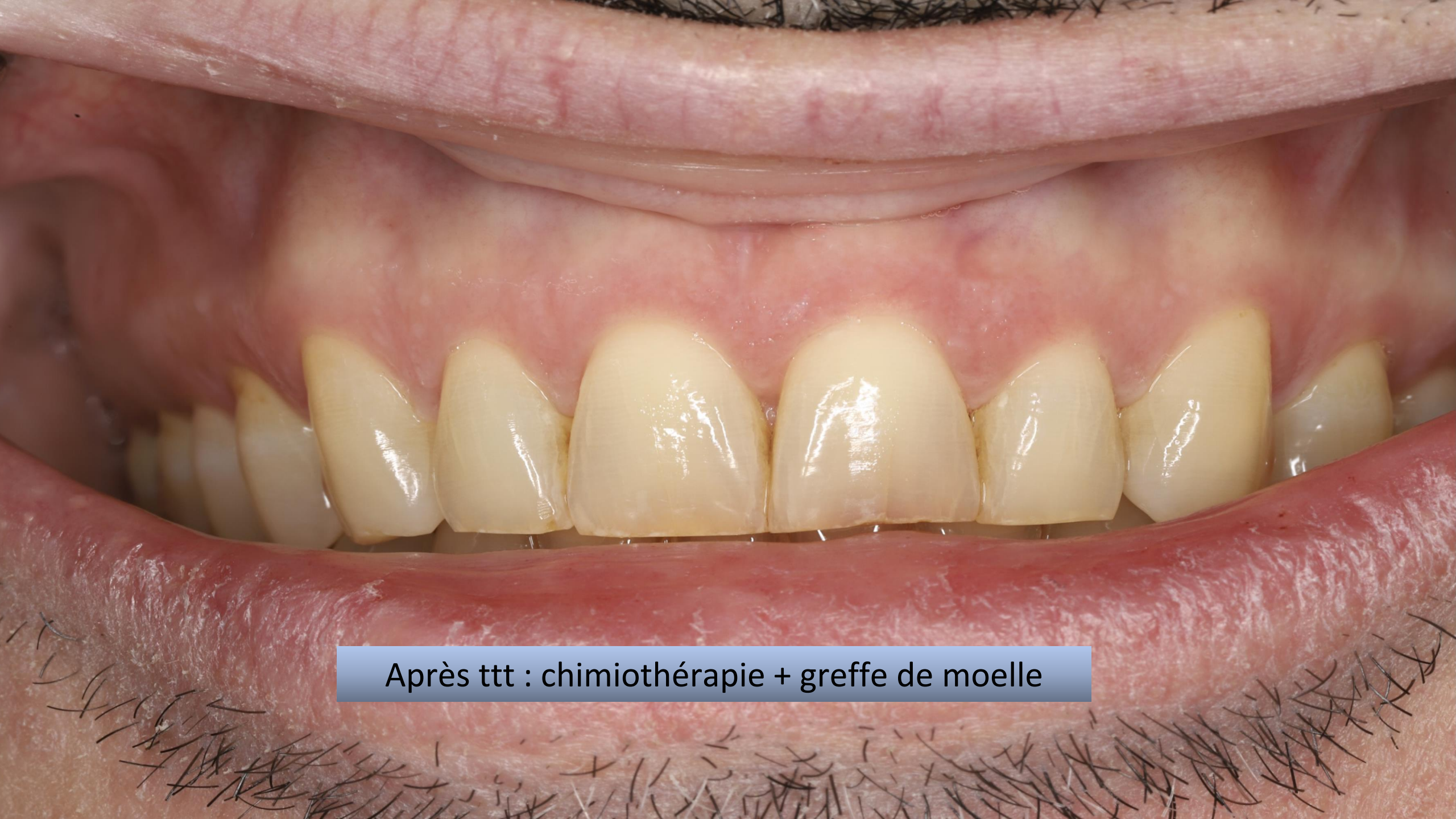



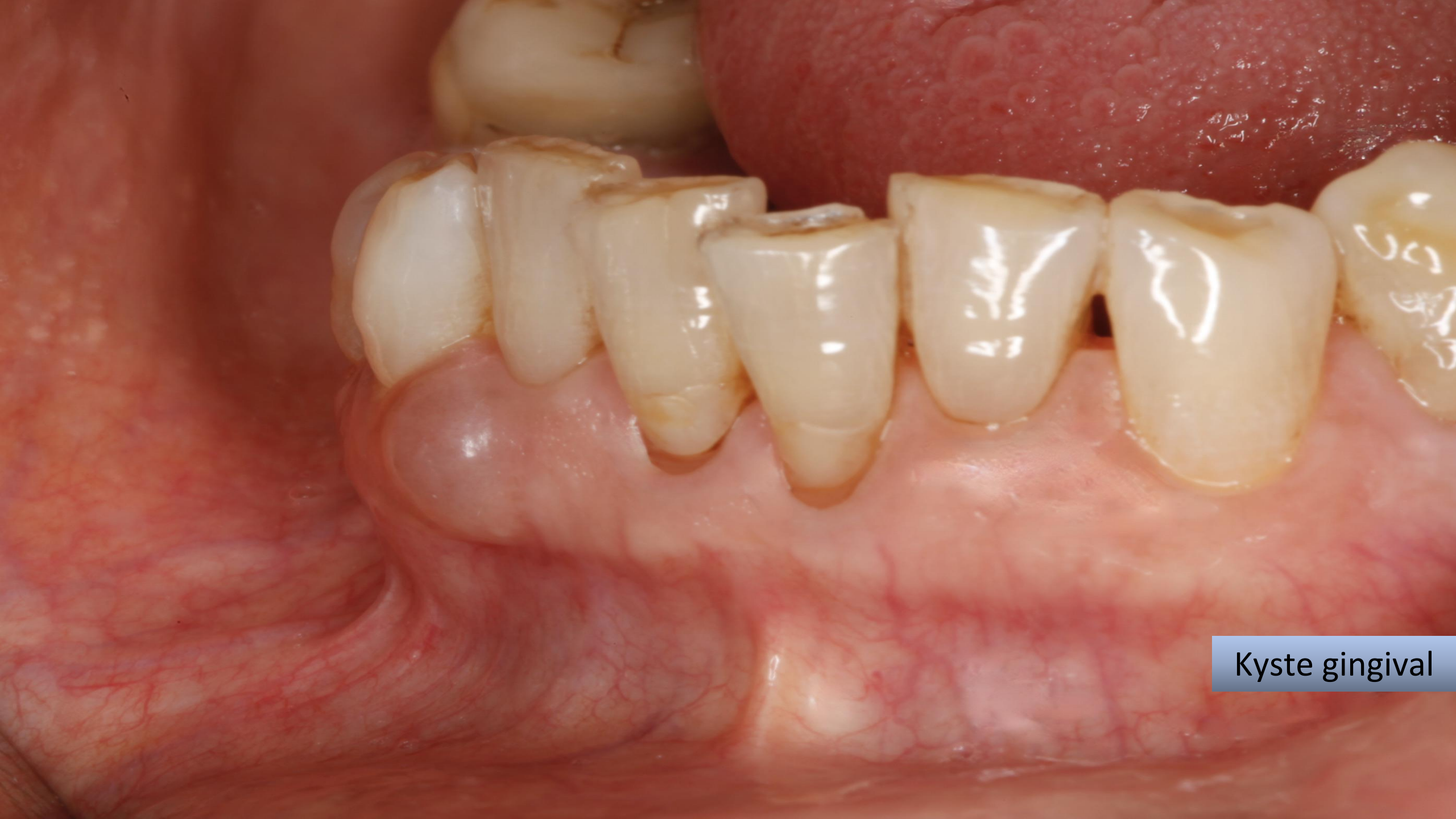Sd Zimmermann Laband



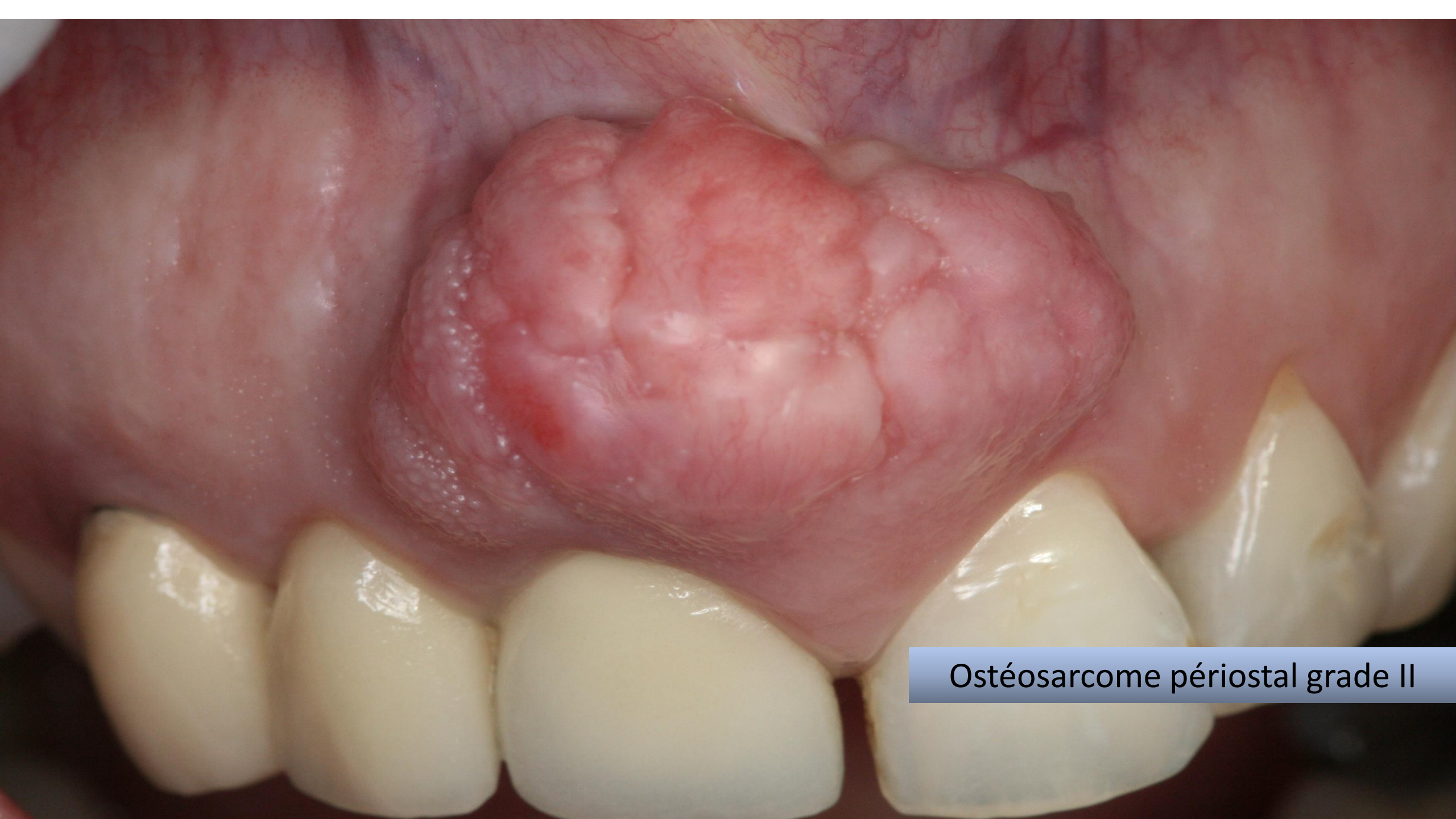Leucémie myéloïde aiguë



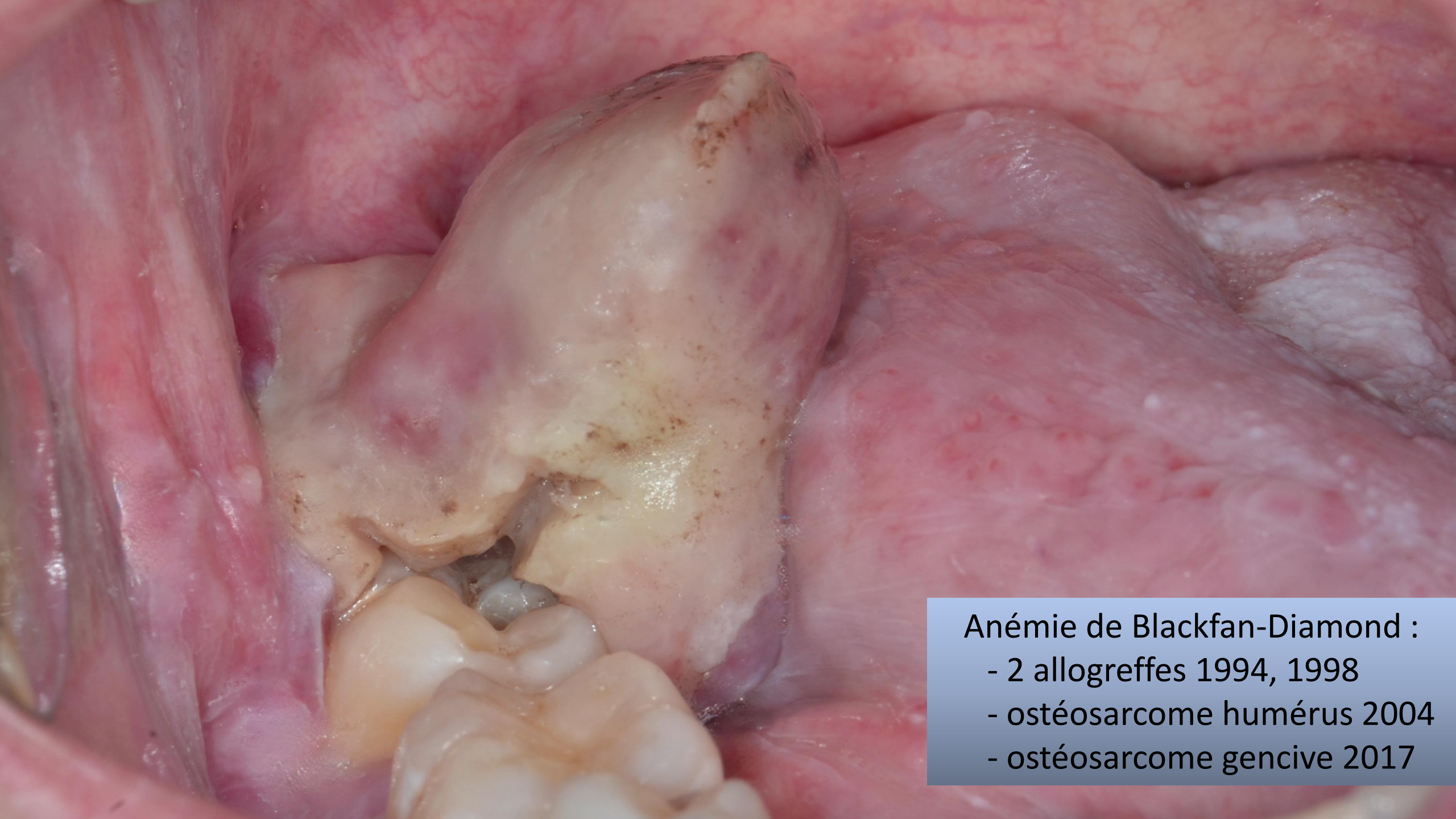Après ttt : chimiothérapie + greffe de moelle



Kyste gingival



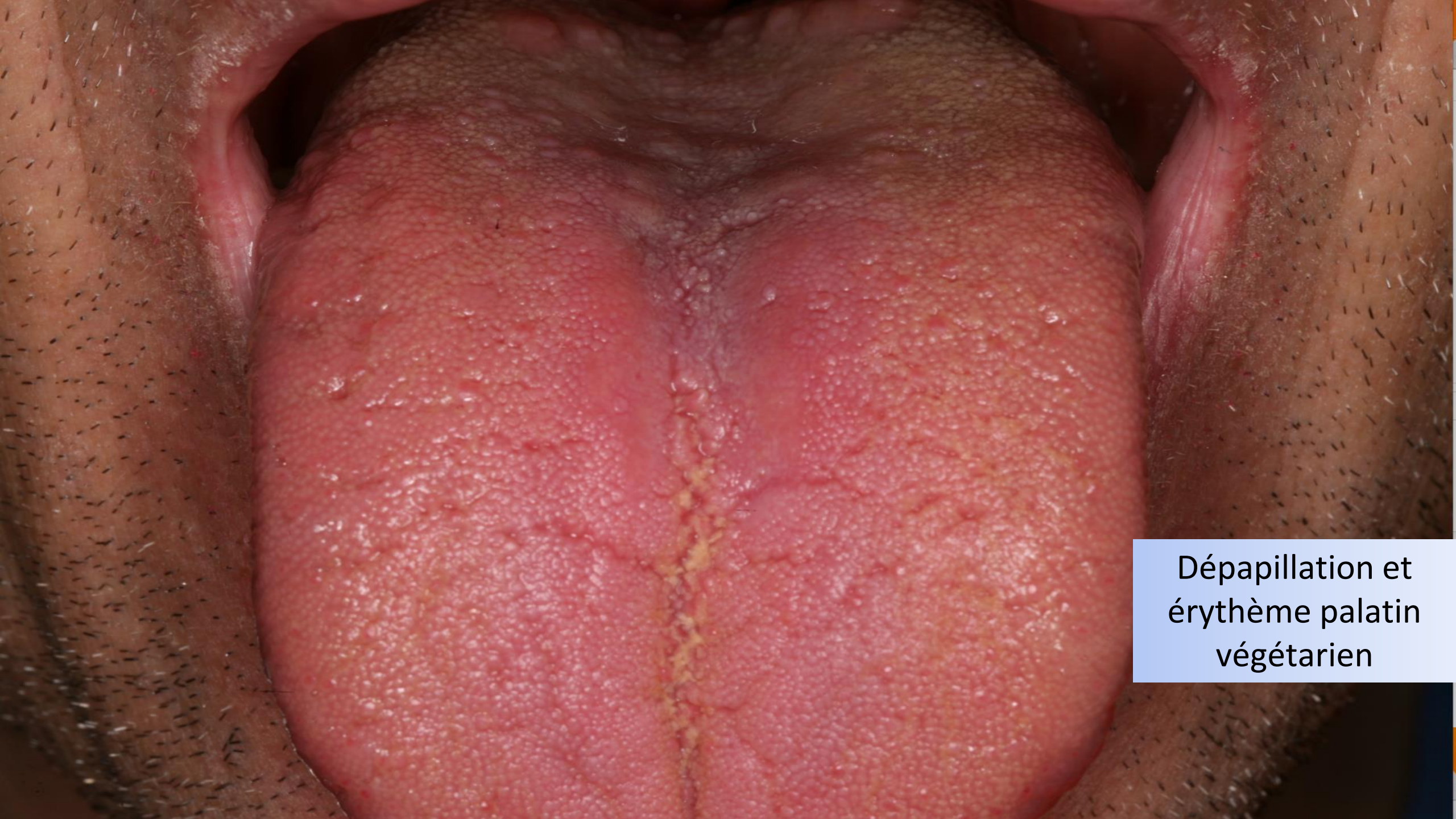Ostéosarcome périostal grade II



Anémie de Blackfan-Diamond :
- 2 allogreffes 1994, 1998
- ostéosarcome humérus 2004
- ostéosarcome gencive 2017

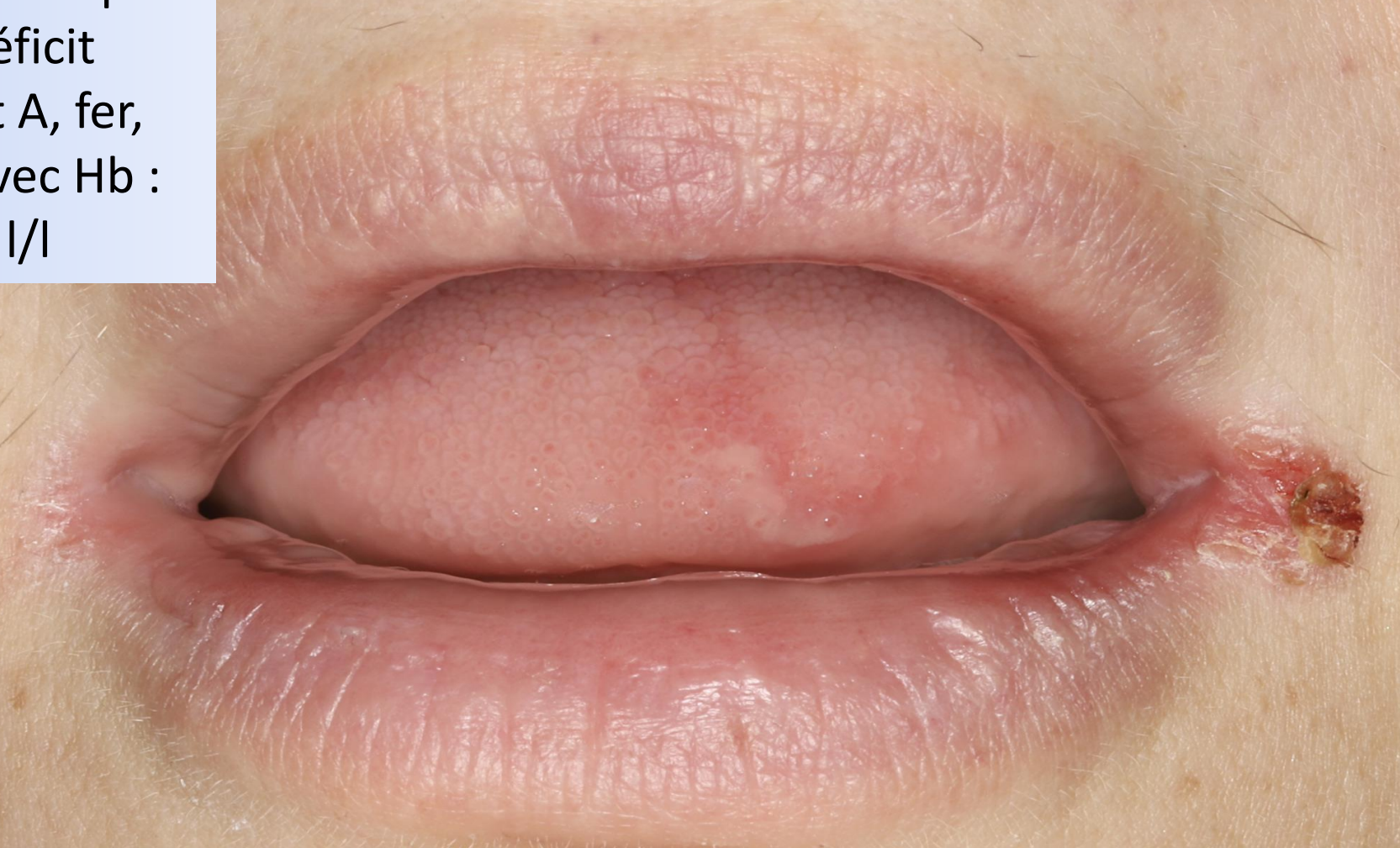Vitamine B12 et chirurgie bariatrique

- glossite de Hunter
- végétariens, végétariens
- anémie de Biermer, âge
- chirurgie bariatrique → nombreux déficits : **fer**, vitamines **B12**, B9, D et B1, zinc, sélénium ...



Dépapillation et
érythème palatin
végétarien

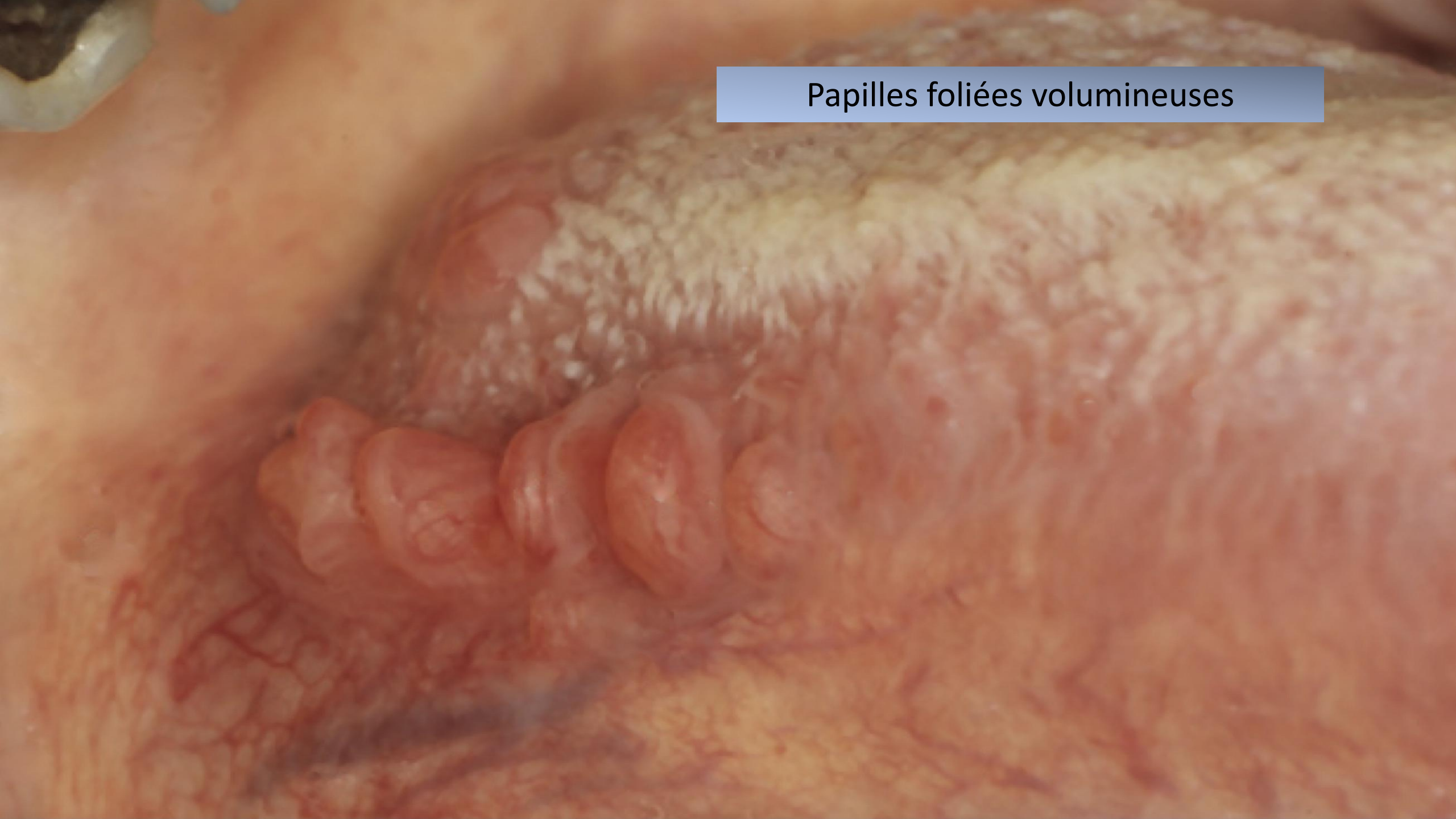
Paleur, perlèche et atrophie
mq langue : déficit
vitamines B12 et A, fer,
oligo-éléments avec Hb :
77g/l, Ht 28 l/l

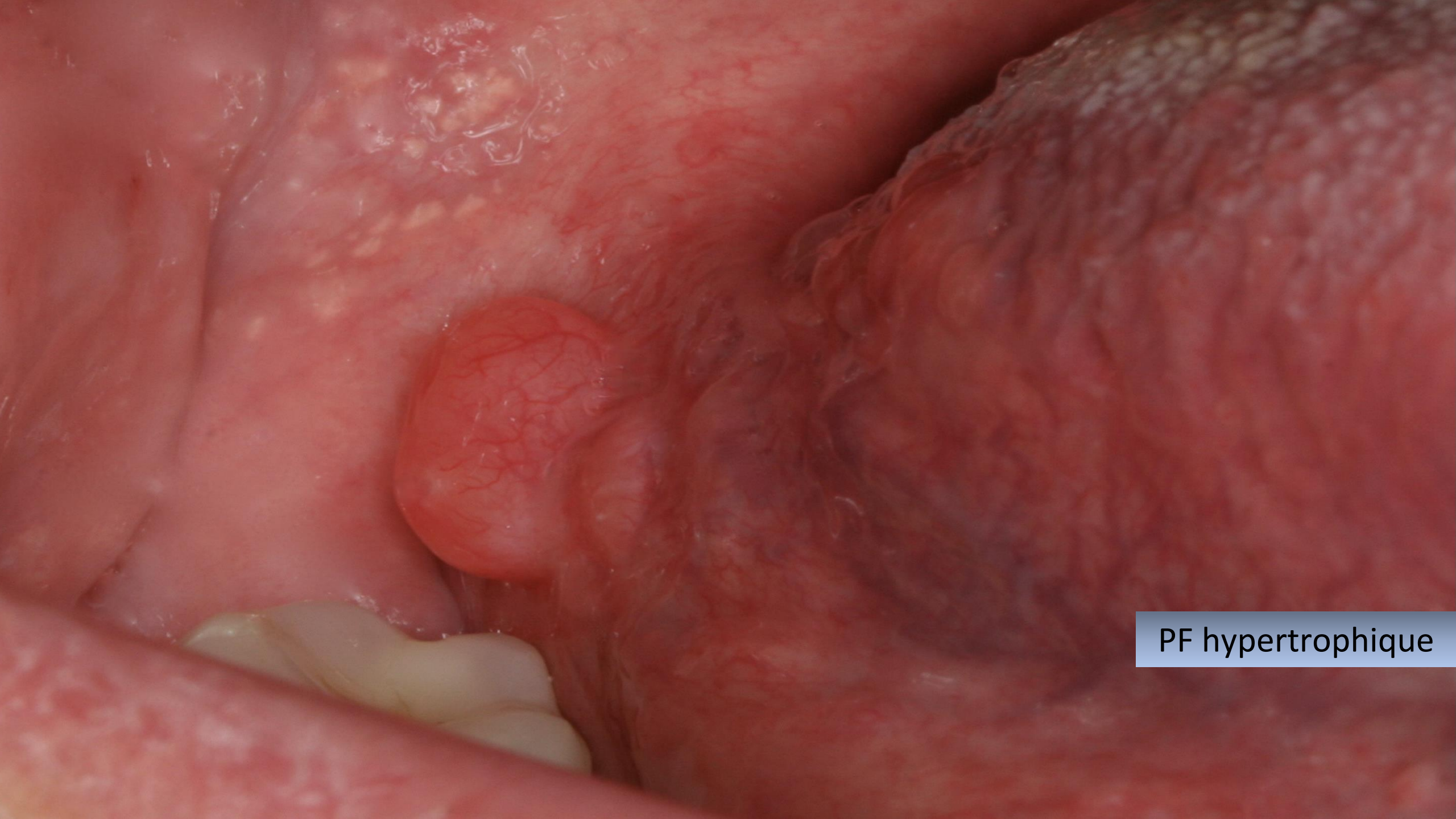

Papilles foliées – kyste lympho-épithélial

- constituées de tissu lymphoïde
- kyste : parotide dans VIH
- kyste : nodule sous-muqueux jaunâtre > papilles foliées, amygdales, plancher buccal ...

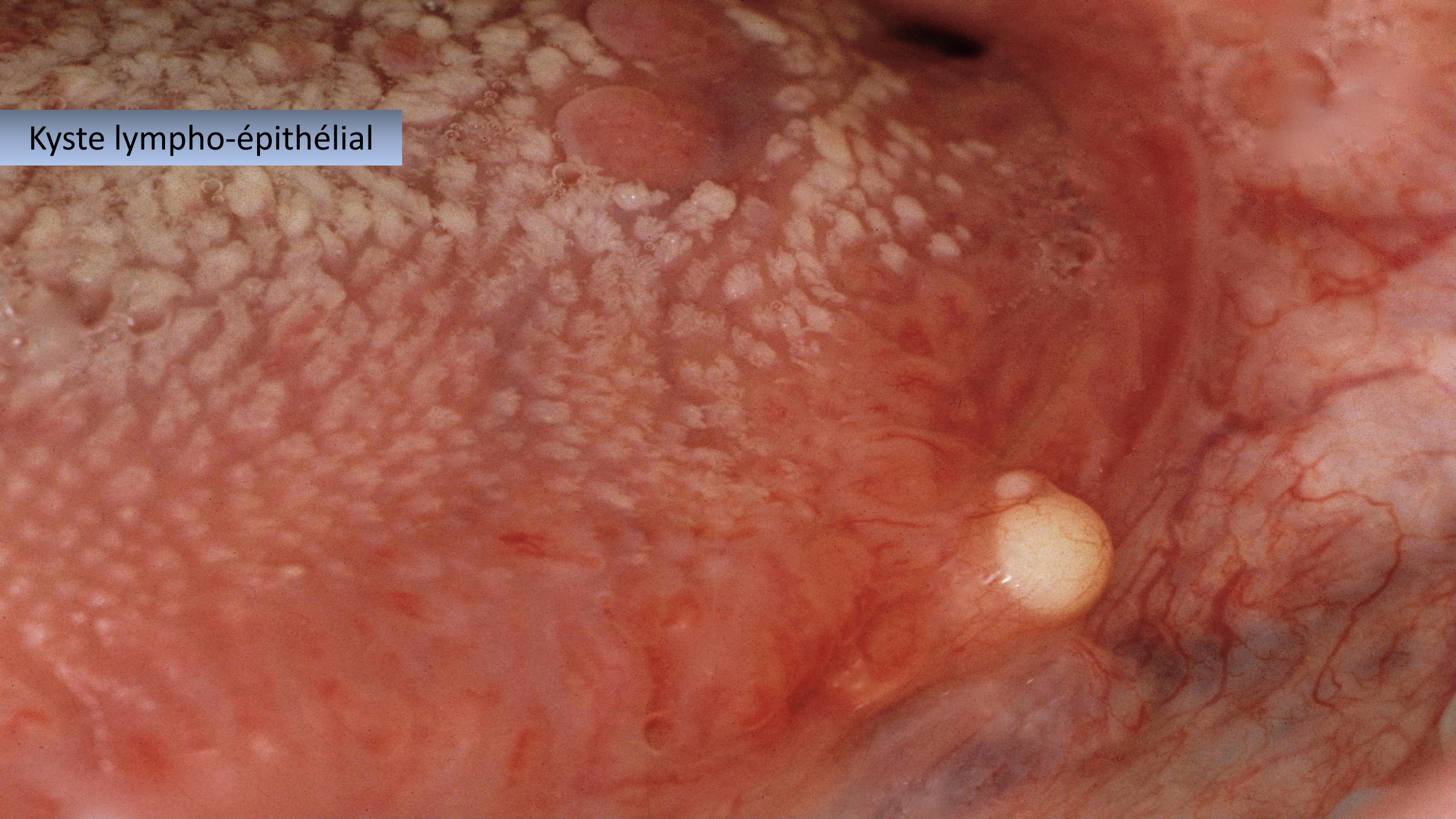
Papilles foliées volumineuses





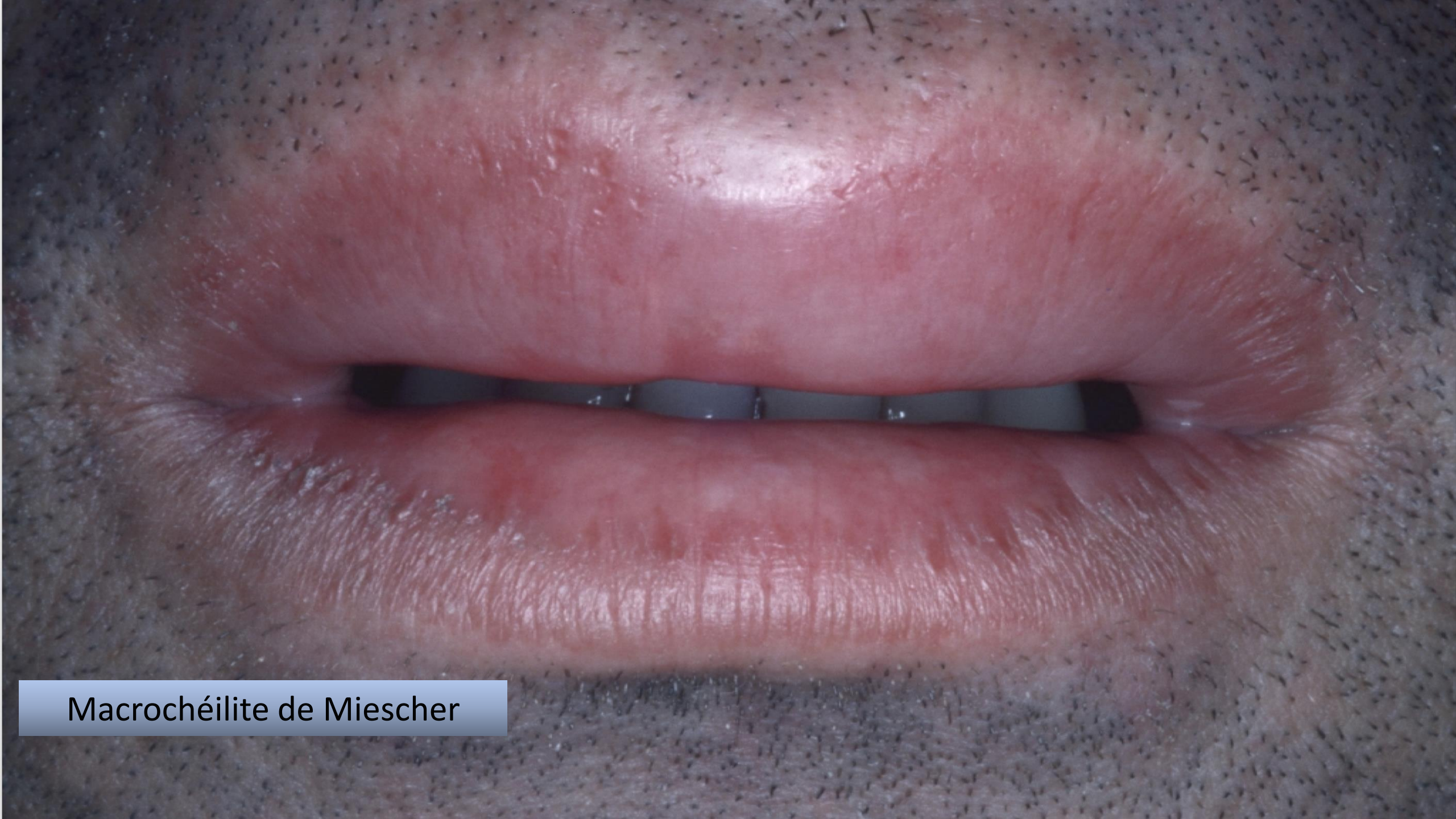PF hypertrophique

Kyste lympho-épithélial

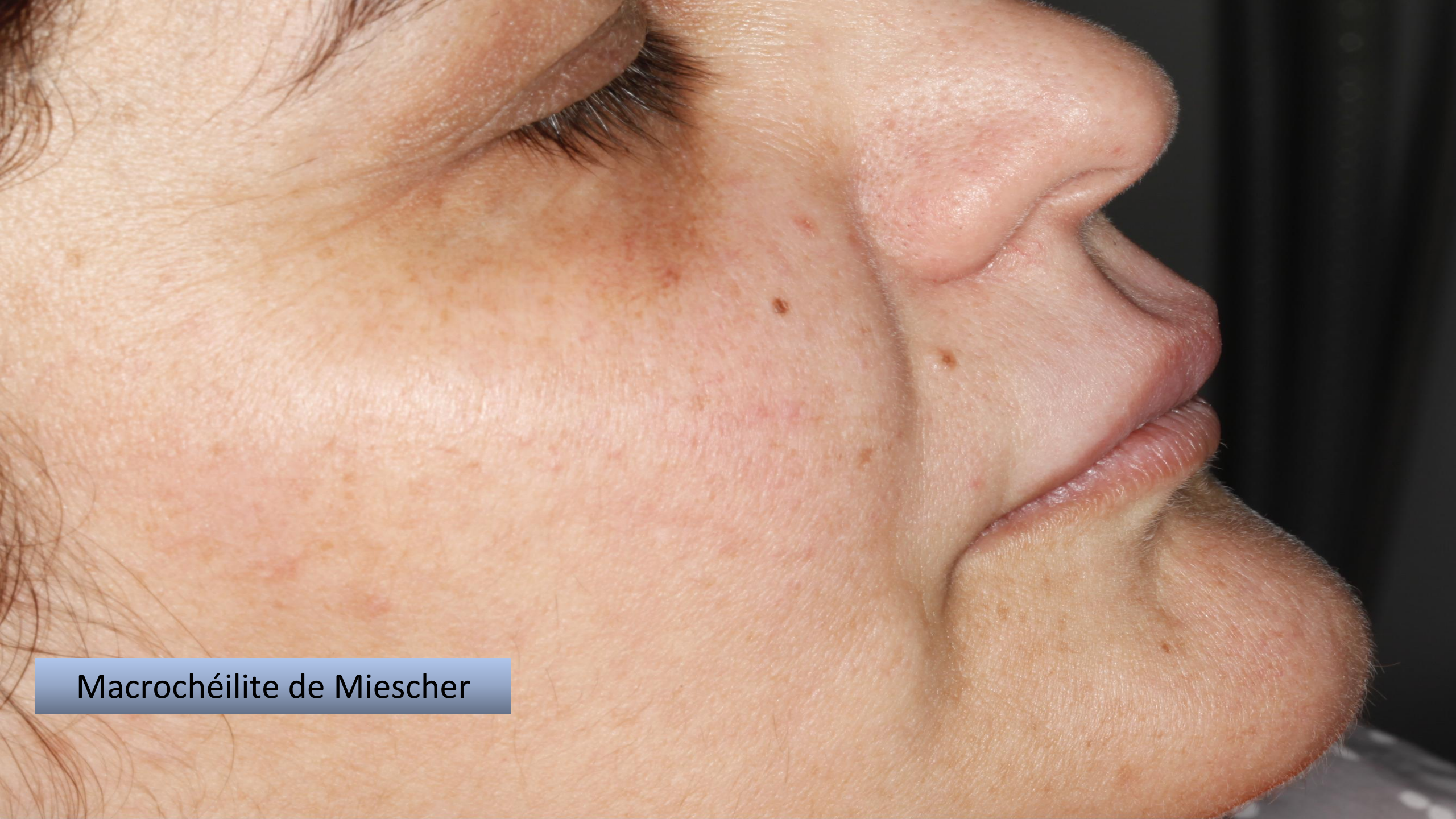

Macrochéilite granulomateuse de Miescher

- Guido Miescher 1933-58, Clinique de dermatologie, ZRH
- affection rare, étiologie inconnue, poussées
- syndrome de Melkersson-Rosenthal
- maladie de Crohn ?
- granulomes avec histiocytes épithélioïdes
- ttt : corticoïdes ...



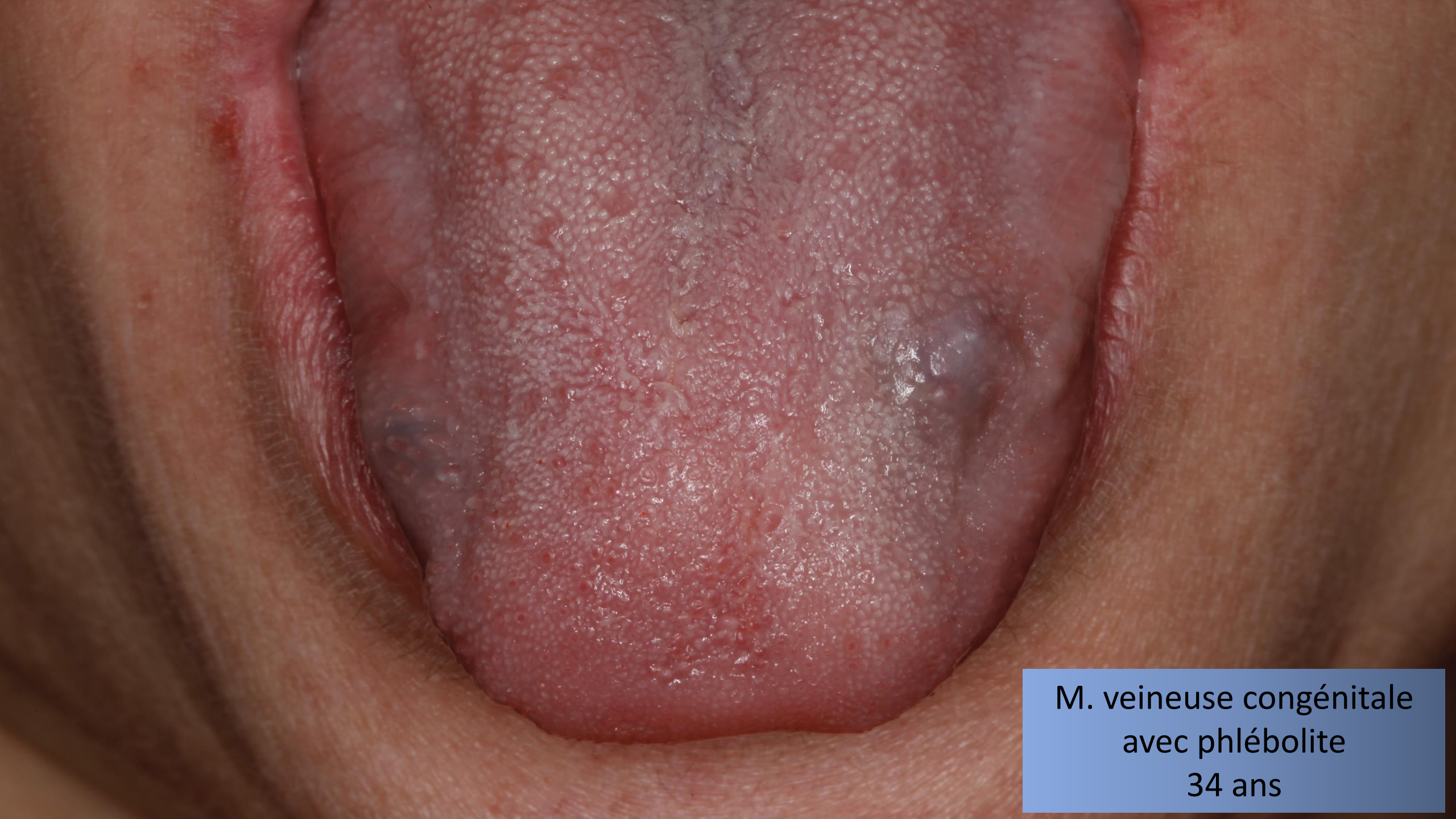Macrochéilite de Miescher



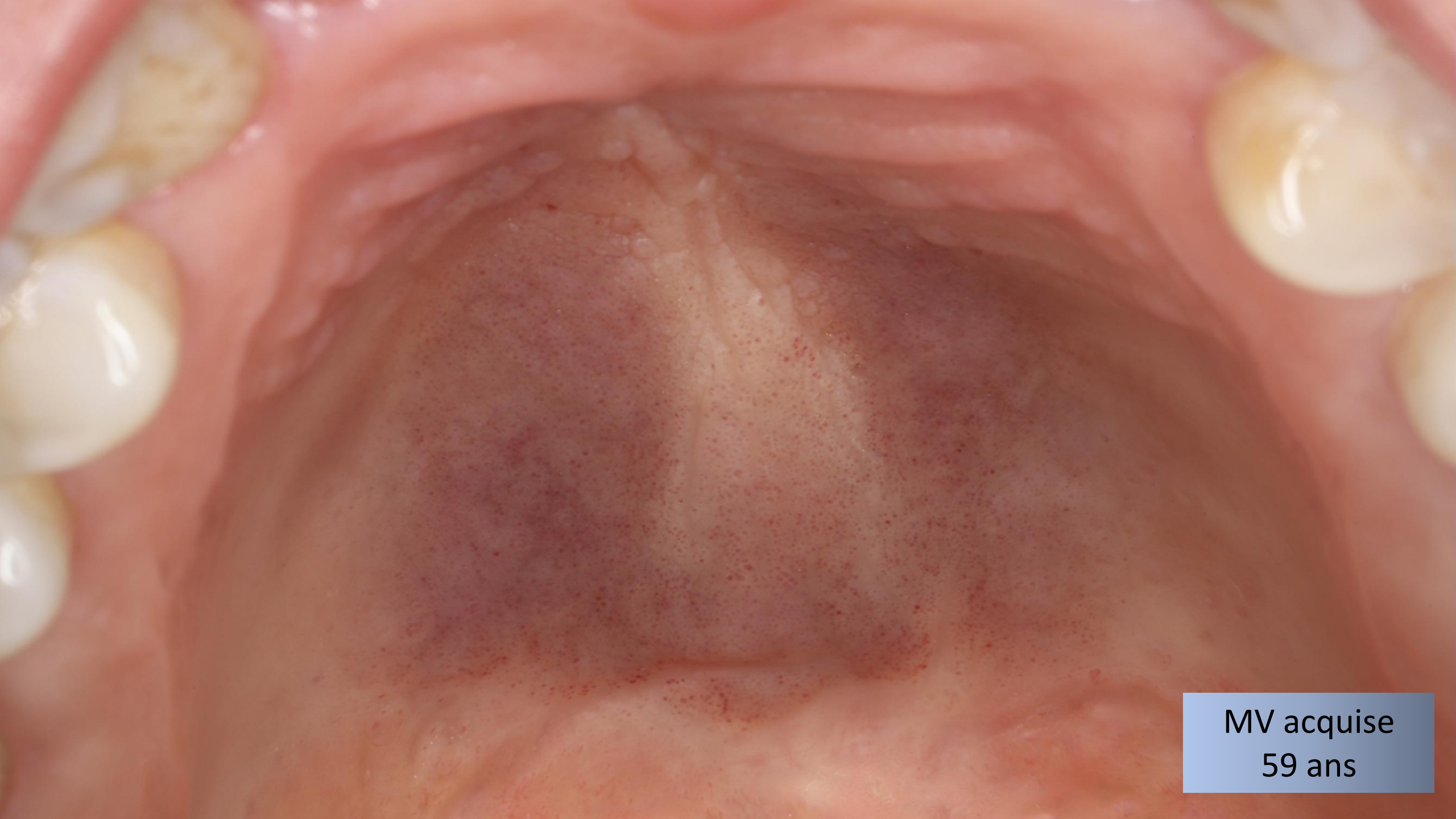Macrochéilite de Miescher

Malformations vasculaires

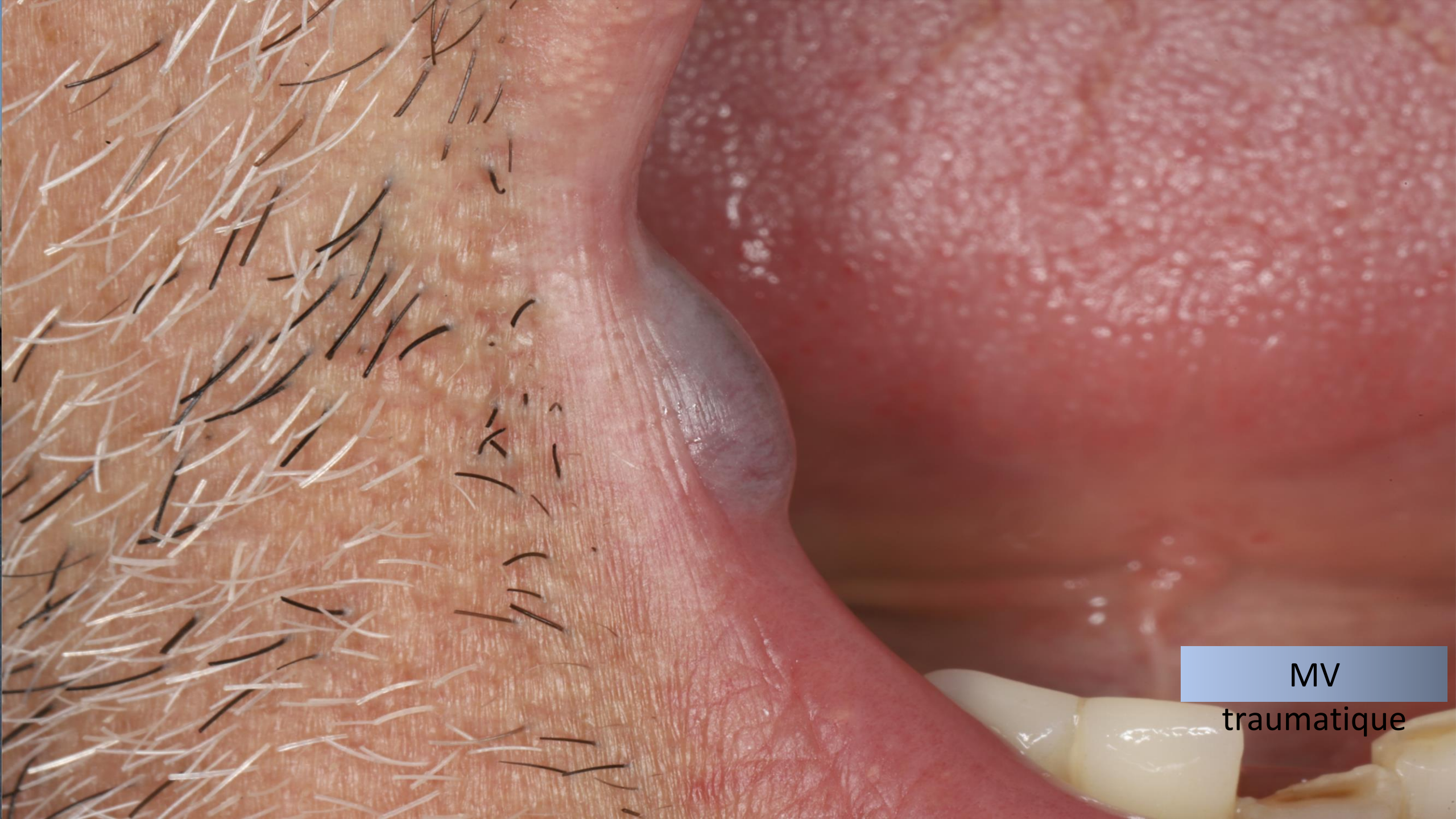- MV congénitales
- MV acquises
- MV héréditaires : maladie de Rendu-Osler ou télangiectasie hémorragique héréditaire



M. veineuse congénitale
avec phlébolite
34 ans

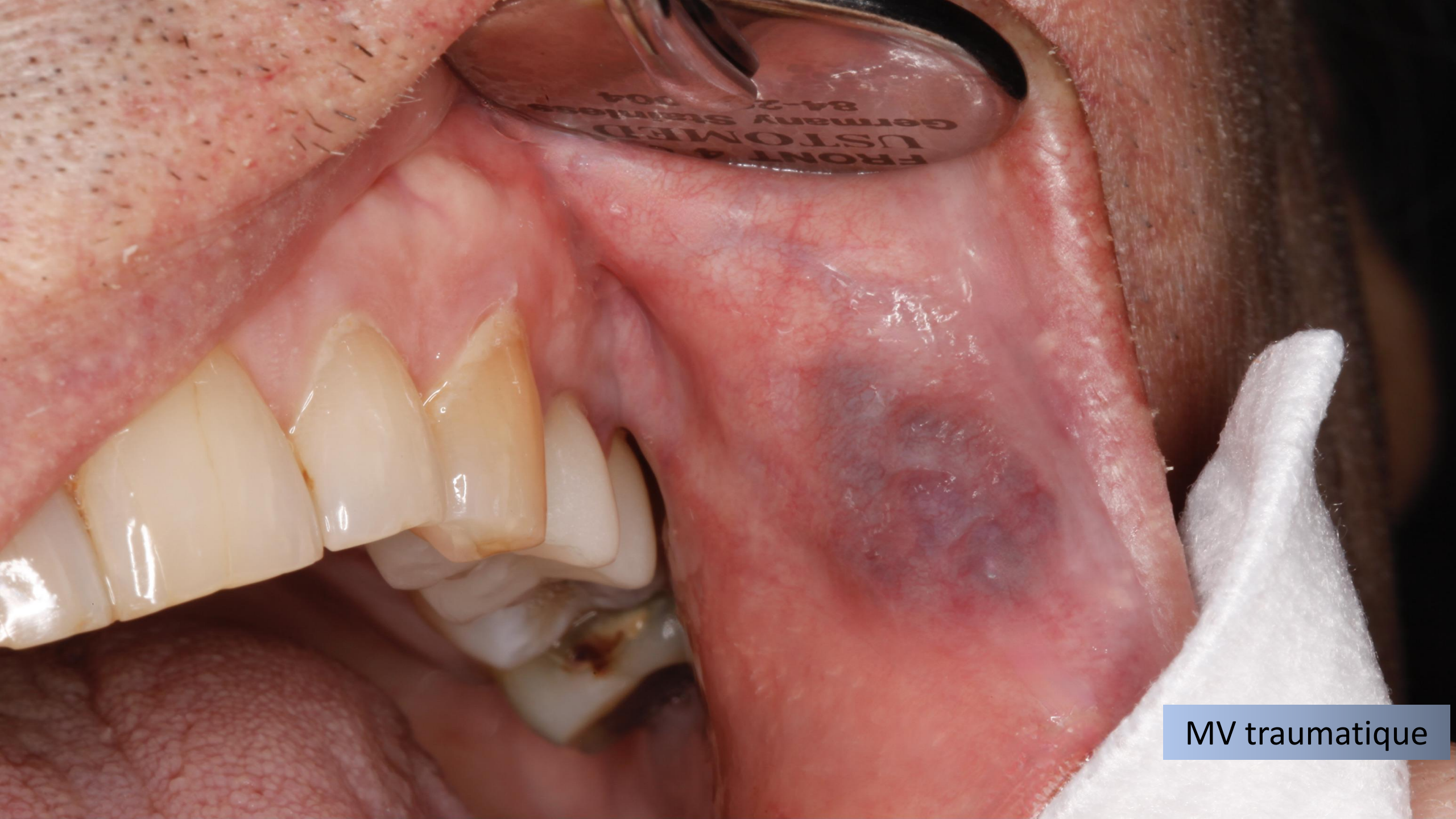

MV acquise
59 ans

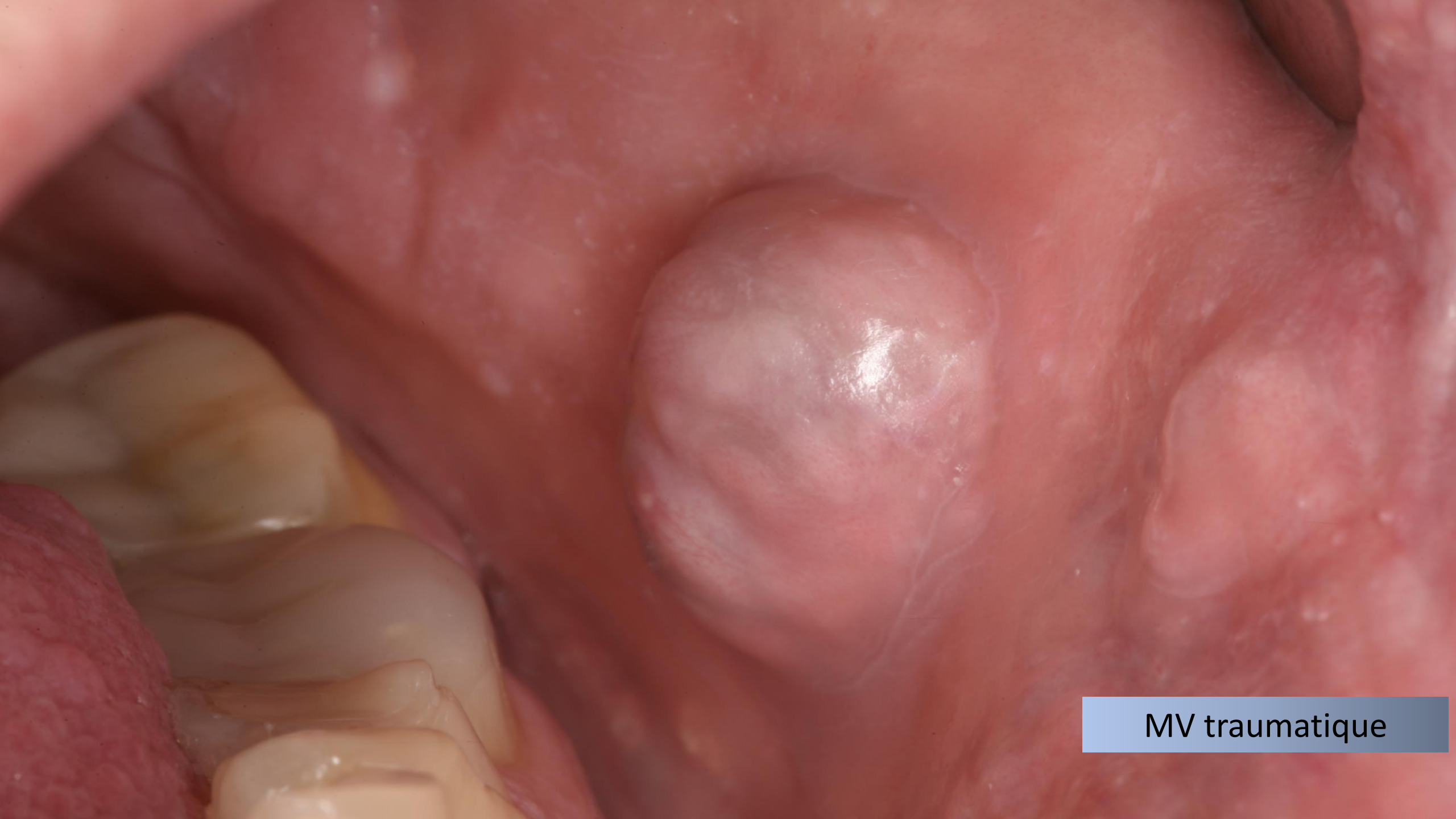


MV

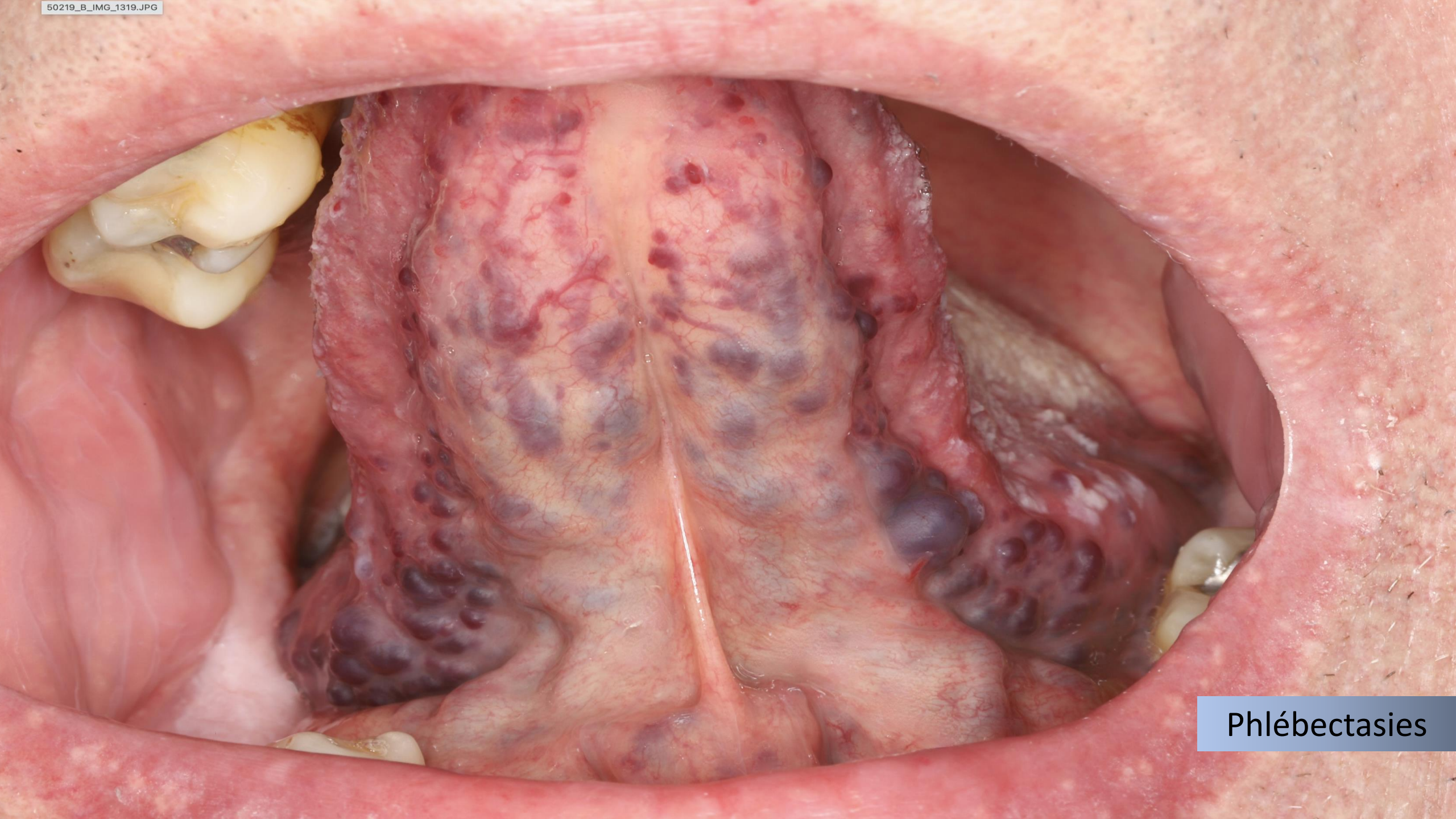
traumatique



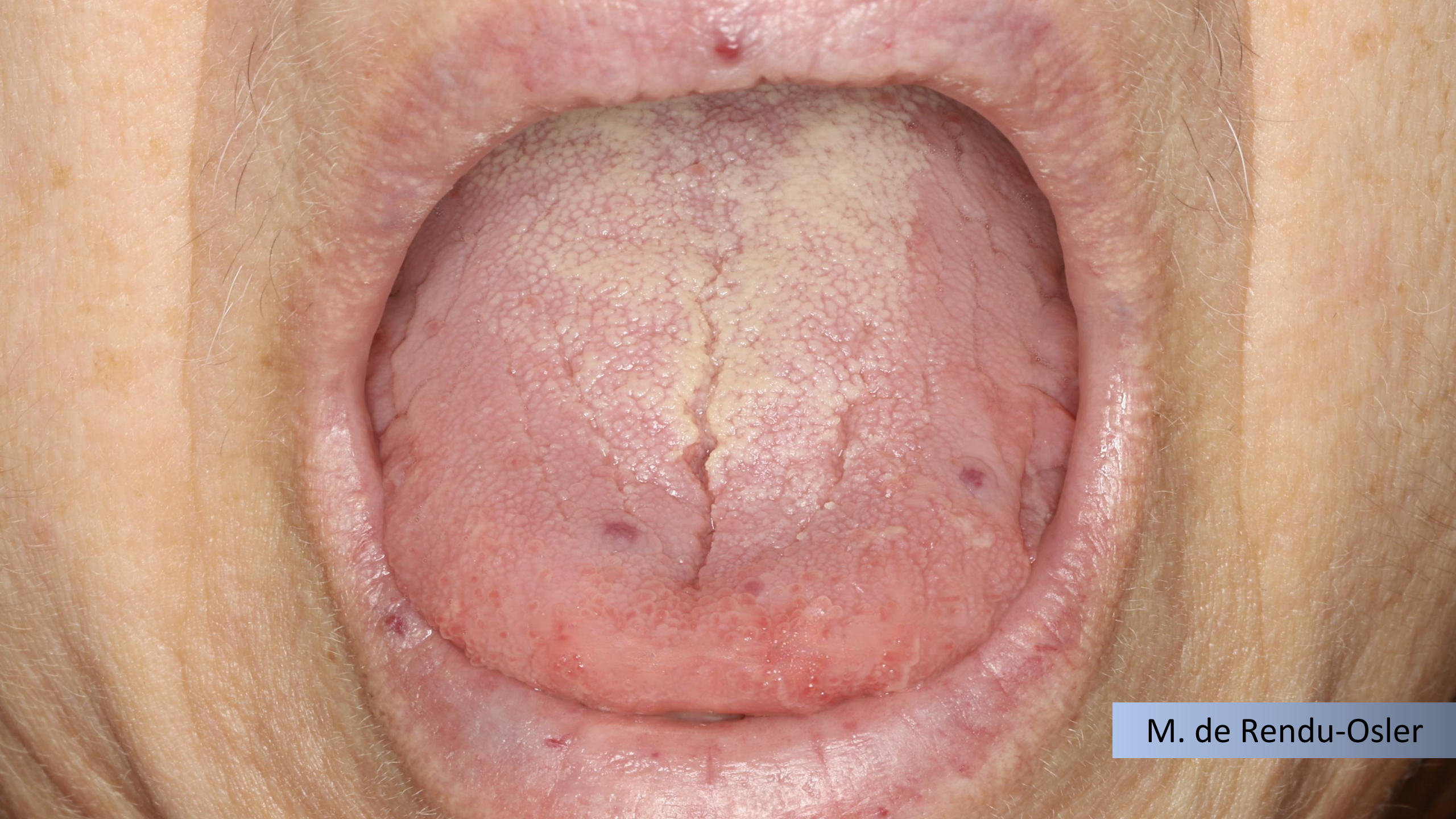MV traumatique



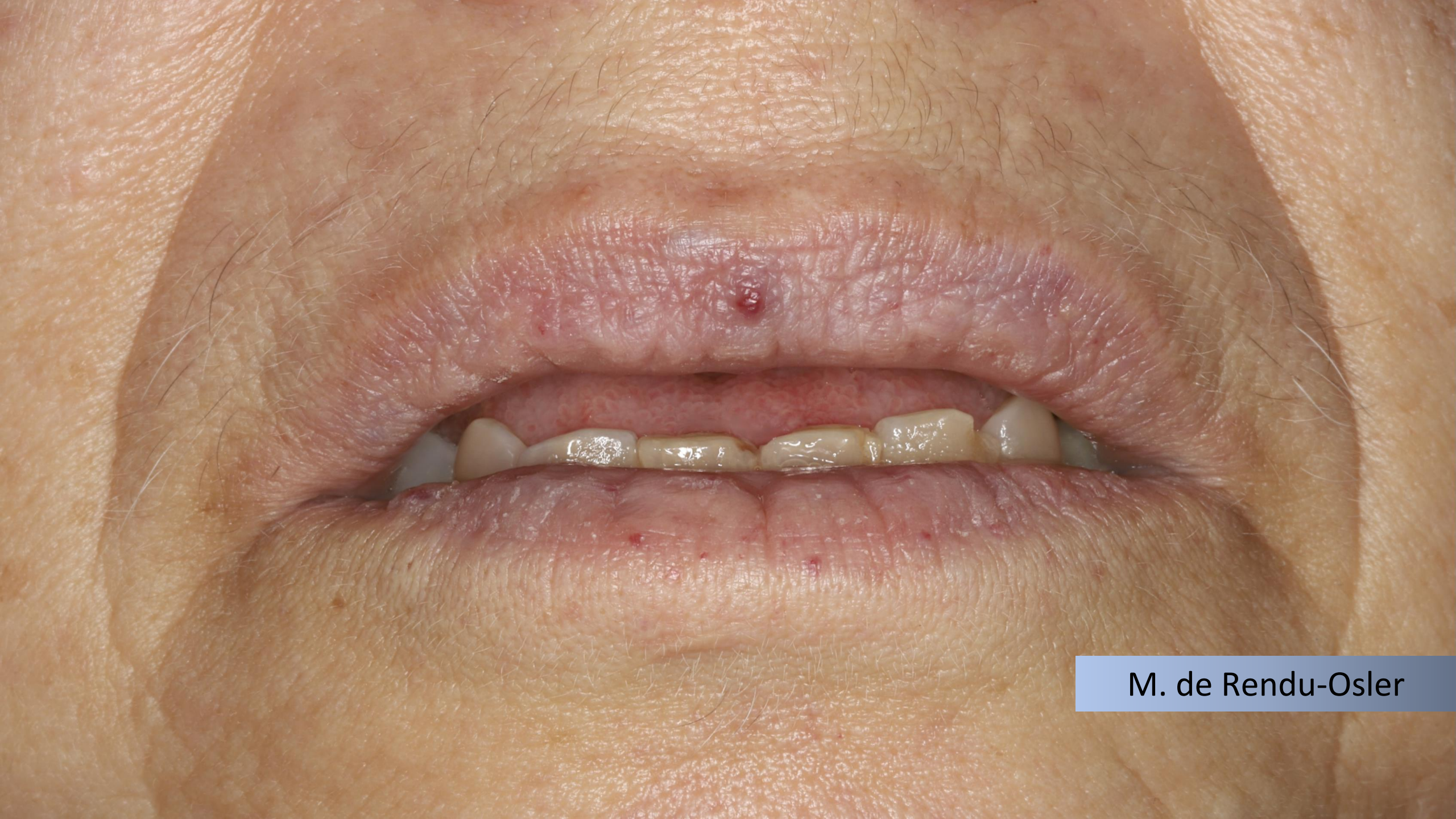MV traumatique



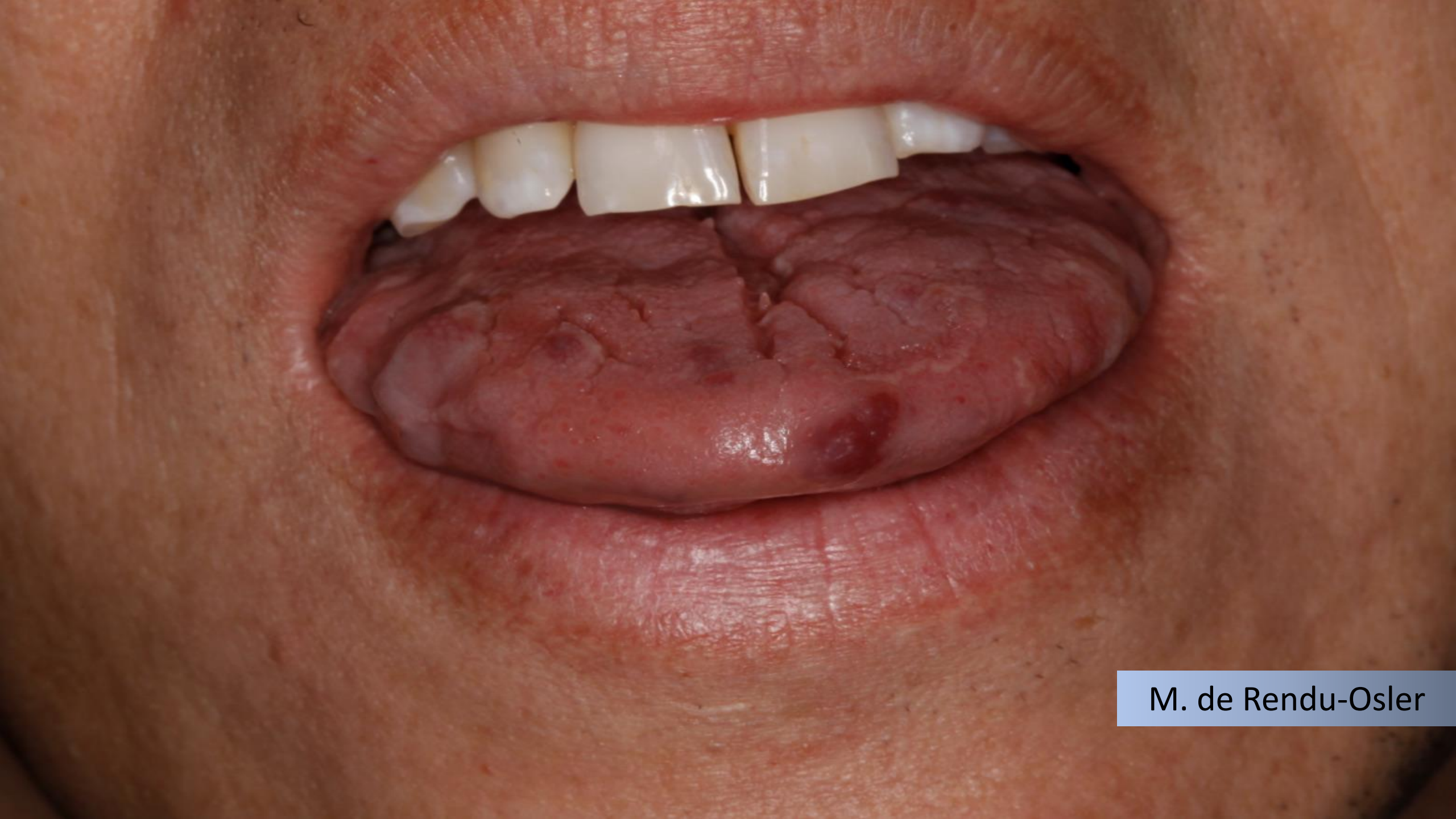Phlébectasies



M. de Rendu-Osler



M. de Rendu-Osler



M. de Rendu-Osler

Maladie de Rendu-Osler

- épistaxis (80 à 90%, souvent 1^{re} manifestation)
- télangiectasies
- malformations artério-veineuses
- autosomique dominante

- Jura suisse et français, vallée de la Valserine et Chézery- Forens

mariages endogamiques ... et le boulanger !

- pénétrance  avec l'âge
- pas de capillaires entre artères et veines  fistules artério-veineuses  embolies septiques ou non  abcès du cerveau

HHT - Swiss

hereditary hemorrhagic telangiectasia

Association de patients atteints de la maladie de Rendu-Osler

Karen Topaz Druckman, Présidente
Château Mafroi 4 , 1260 Nyon

+ 41 (0) 78 673 43 32 info@hhtswiss.org www.hhtswiss.org

Merci pour votre attention !

J'ai une question ?

